

# Optic Nerve Glioma Misdiagnosed as Craniopharyngioma: A Case Report

Yao Li<sup>1</sup>, Jinghui Li<sup>1</sup>, Xin Geng<sup>1</sup>, Yanghong Zou<sup>1</sup>, Xiaozhi Zhayang<sup>2</sup>, Yueliang Wang<sup>2</sup>, Hualin Yu<sup>1\*</sup>

<sup>1</sup>Department of Minimally Invasive Neurosurgery, The First Affiliated Hospital of Kunming Medical University, Kunming Yunnan

<sup>2</sup>Kunming Medical University, Kunming Yunnan

Email: 1515567177@qq.com, \*Yuhualin308@126.com

Received: Mar. 9<sup>th</sup>, 2020; accepted: Mar. 24<sup>th</sup>, 2020; published: Mar. 31<sup>st</sup>, 2020

## Abstract

Optic nerve glioma (ONG) is a kind of tumor originated from optic nerve glial cells. The disease is rare in clinical practice, and most of them are low-grade gliomas. The imaging diagnosis of typical optic nerve glioma is easy, while the atypical optic nerve glioma is often similar to other lesions and is easy to be misdiagnosed. This paper reports a case of optic nerve glioma misdiagnosed as craniopharyngioma.

## Keywords

Optic Nerve Glioma, Optic Pathway Glioma, Astrocytoma, Craniopharyngioma

# 视神经胶质细胞瘤误诊为颅咽管瘤一例

李尧<sup>1</sup>, 李经辉<sup>1</sup>, 耿鑫<sup>1</sup>, 邹杨鸿<sup>1</sup>, 查杨晓志<sup>2</sup>, 王月亮<sup>2</sup>, 余化霖<sup>1\*</sup>

<sup>1</sup>昆明医科大学第一附属医院微创神经外科, 云南 昆明

<sup>2</sup>昆明医科大学, 云南 昆明

Email: 1515567177@qq.com, \*Yuhualin308@126.com

收稿日期: 2020年3月9日; 录用日期: 2020年3月24日; 发布日期: 2020年3月31日

## 摘要

视神经胶质细胞瘤(optic nerve glioma)为一种起源于视神经胶质细胞的肿瘤。该病于临床中较为少见, 多为低级别的胶质细胞瘤。典型的视神经胶质细胞瘤影像学诊断较容易, 而不典型的视神经胶质细胞瘤则常与其他病变类似而易误诊, 本文报告一例视神经胶质细胞瘤误诊为颅咽管瘤的病例。

\*通讯作者。

## 关键词

视神经胶质细胞瘤，视通路胶质细胞瘤，星形胶质细胞瘤，颅咽管瘤

Copyright © 2020 by author(s) and Hans Publishers Inc.

This work is licensed under the Creative Commons Attribution International License (CC BY 4.0).

<http://creativecommons.org/licenses/by/4.0/>



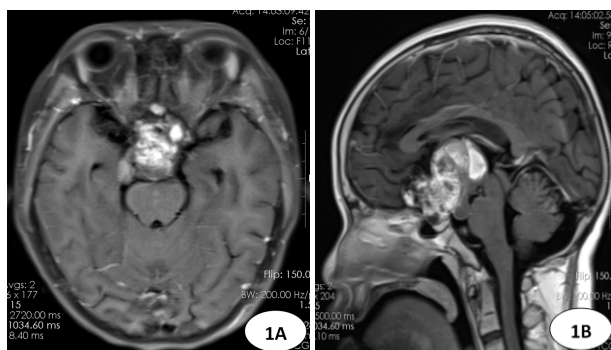
Open Access

## 1. 前言

视神经胶质细胞瘤也称为视神经胶质瘤，最早于1926年由Ewing命名。其发生于视交叉前方的视神经，可通过扩大的视神经管向颅内或颅外蔓延生长。因而患者最常见的症状为视力下降、视物模糊、视野缺损等。视神经胶质细胞瘤多为低级别胶质细胞瘤，经手术切除肿瘤的患者预后常较好。

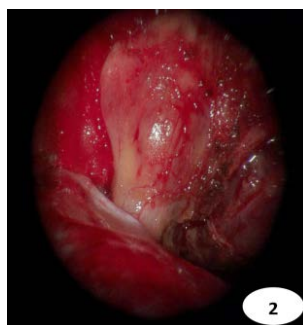
## 2. 病例报告

患者男，23岁，5年前无明显诱因出现阵发性头痛，伴双眼视物模糊、视野缺损和性功能减退，半月前呕吐频繁。专科查体：双眼视力下降，双侧视野颞侧偏盲，体表皮肤粗糙，向心性肥胖，余无特殊。血浆皮质醇测定：早8时：16.83 ug/dl，午16时：4.11 ug/dl，晚24时：24.60 ug/dl。性激素测定：雌二醇：<10.00 pg/ml，催乳素：46.42 ng/ml，孕酮：0.10 ng/ml。余垂体激素无异常。头颅CT：鞍区见高低混杂密度影。头颅MRI：鞍上见一不规则团块，T1WI上呈等/高信号，T2WI上呈低/稍高信号，增强扫描呈明显不均匀强化，大小约4.0×4.9×5.3 cm，下方垂体受压，上方突入第三脑室，与双侧海绵窦分界欠清，垂体柄向左偏移，视交叉受压显示欠清(图1A，图1B)。影像学诊断：鞍区占位(颅咽管瘤可能)。遂行鞍区占位切除术。术中见：肿瘤呈囊实性，血供丰富，伴出血灶，肿瘤发起自双侧视神经，双侧视神经呈梭形膨大，视神经与肿瘤分界不清(图2)。免疫组化：S-100(+), GIAP(+), TTF-1(-), CD68(-), Olig-2(-), KI-67(+), CD56(+), Syn(+), Sall-4(-), PLAP(-), CD117(-), CD(-)。术后病理诊断：双侧视神经混合性-少突星形胶质细胞瘤(图3)，WHO II级。术后患者头痛症状较前明显缓解，继续予纠正垂体激素紊乱等治疗，住院治疗3周后患者未诉特殊不适给予出院。



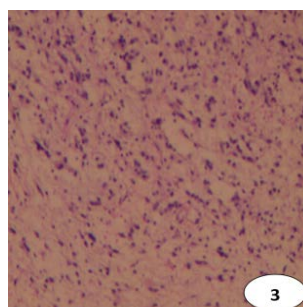
**Figure 1.** MRI of bilateral optic nerve glioma. A. Axial position of enhanced T1WI MRI scan; B. Sagittal position of enhanced T1WI MRI scan

**图1.** 双侧视神经胶质细胞瘤 MRI A.增强扫描 T1WI 轴位；B.增强扫描 T1WI 矢状位(箭头均指示肿瘤)



**Figure 2.** Intraoperative finding the fusiform and dilated optic nerve

**图 2.** 术中所见梭形膨大的视神经(箭头)



**Figure 3.** Pathological image (HE, ×100)

**图 3.** 病理图(HE, ×100)

### 3. 讨论

视神经胶质细胞瘤属于视通路胶质细胞瘤，视通路胶质细胞瘤是一种低级别的胶质细胞肿瘤，其可起源于视觉系统的任何位置，如视神经，视交叉，视束，极少数起源于视辐射。该病多见于儿童和青少年，约占中枢神经系统肿瘤总人群的1%，约占儿童中枢神经系统肿瘤的5% [1]。根据视通路胶质细胞瘤的位置可将其分为3型，I型：肿瘤累及视神经；患者常表现为单侧视力下降、斜视或眼突。II型：肿瘤累及视交叉，患者常有视野缺损、眼震及视力下降。III型：肿瘤累积视束及其后的视通路，肿瘤可生长至邻近组织，若累及下丘脑，患者可有垂体激素水平紊乱，巨大的肿瘤还可导致脑积水、间脑综合征，甚至包裹颅内动脉，患者可有运动、感觉等神经功能缺损症状[1] [2]。视通路胶质细胞瘤的典型表现为梭形样膨大，CT平扫常呈低或等密度，受累的视路可走行迂曲，CT还可显示视神经管扩大和瘤体钙化。MRI平扫，T1WI上为低或等信号，T2WI上为略高信号，增强扫描呈不同程度强化[3]。若视通路胶质细胞瘤累及鞍上，常与其他鞍区肿瘤相类似，但视通路胶质细胞瘤由视通路发出，由此以资鉴别。视通路胶质细胞瘤进展程度不一，部分可短期内进展迅速，也有部分数年不变。视通路胶质细胞瘤的手术指征为患者视力下降或影像学肿瘤进展明显[4]。经组织病理学诊断最常见的视通路胶质细胞瘤类型为WHO分级I级的毛细胞型星形细胞瘤，也有I级粘液样星形细胞瘤和II级的纤维型星形细胞瘤的报告[5]。本例中，患者术前血液学检验示垂体激素水平紊乱及鞍区高低混杂密度(信号)影，结合患者临床表现及体征，考虑诊断为颅咽管瘤可能，但术中见肿瘤起源于双侧视神经，且双侧视神经呈梭形膨大，结合术后病理诊断，最终明确诊断为双侧视神经星形胶质细胞瘤。

## 同意书

该病例报道已获得病人的知情同意。

## 参考文献

- [1] Shofty, B., Ben-Sira, L., Kesler, A., *et al.* (2015) Optic Pathway Gliomas. *Advances and Technical Standards in Neurosurgery*, **42**, 123-146. [https://doi.org/10.1007/978-3-319-09066-5\\_7](https://doi.org/10.1007/978-3-319-09066-5_7)
- [2] Fried, I., Tabori, U., Tihan, T., *et al.* (2013) Optic Pathway Gliomas: A Review. *CNS Oncology*, **2**, 143-159. <https://doi.org/10.2217/cns.12.47>
- [3] Nair, A.G., Pathak, R.S., Iyer, V.R., *et al.* (2014) Optic Nerve Glioma: An Update. *International Ophthalmology*, **34**, 1999-1005. <https://doi.org/10.1007/s10792-014-9942-8>
- [4] Fisher, M.J., Loguidice, M., Gutmann, D.H., *et al.* (2012) Visual Outcomes in Children with Neurofibromatosis Type 1-Associated Optic Pathway Glioma Following Chemotherapy: A Multicenter Retrospective Analysis. *Neuro-Oncology*, **14**, 790-797. <https://doi.org/10.1093/neuonc/nos076>
- [5] Farazdaghi, M.K., Katowitz, W.R. and Avery, R.A. (2019) Current Treatment of Optic Nerve Gliomas. *Current Opinion in Ophthalmology*, **30**, 356-363. <https://doi.org/10.1097/ICU.0000000000000587>