

Tracheal Adenoid Cystic Carcinoma Complicated with Cerebral Infarction during Tracheal Artery Embolization: A Case Report

Xiaojun Zhao, Qiaolu Yan*, Lianfu He

The Clinical Medical of Dali University, Dali Yunnan
Email: *490549939@qq.com

Received: Feb. 18th, 2020; accepted: Mar. 4th, 2020; published: Mar. 11th, 2020

Abstract

A case of tracheal adenoid cystic carcinoma complicated with cerebral infarction during bronchial artery embolization was reported, And literature review is carried out in order to improve clinicians' understanding of the disease, alert to complications of bronchial artery embolism, prevent its occurrence, and reduce damage to patients.

Keywords

Adenoid Cystic Carcinoma of Trachea, Tracheal Arterial Embolism, Cerebral Infarction

气管腺样囊性癌气管动脉栓塞合并脑梗塞1例报告

赵晓军, 严桥路*, 何连福

大理大学临床医学院, 云南 大理
Email: *490549939@qq.com

收稿日期: 2020年2月18日; 录用日期: 2020年3月4日; 发布日期: 2020年3月11日

摘要

通过对我院确诊的1例气管腺样囊性癌进行支气管动脉栓塞治疗时合并脑梗塞进行报道, 并进行文*通讯作者。

献复习提高临床医生对该病的认识，警惕支气管动脉栓塞的并发症，预防其发生，减少对患者的损害。

关键词

气管腺样囊性癌，气管动脉栓塞，脑梗塞

Copyright © 2020 by author(s) and Hans Publishers Inc.

This work is licensed under the Creative Commons Attribution International License (CC BY 4.0).

<http://creativecommons.org/licenses/by/4.0/>



Open Access

1. 引言

腺样囊性癌(Adenoid cystic carcinoma, ACC)是一种起源于腺组织的恶性肿瘤,最常见的部位是唾液腺,较少发生于乳腺、宫颈、上消化道及气管[1]。气管腺样囊性癌(Tracheal adenoid cystic carcinoma, TACC)最早于1859年由Billroth首次报道[2],根据WHO(2015版)分类标准,气管腺样囊性癌在肺肿瘤中属于唾液腺型肿瘤的一种亚型,占有肺部肿瘤的0.04%~0.2% [3]。原发气管腺样囊性癌在临床发病率低,起病隐匿,缺乏系统性报道,对其认识不足,故气管腺样囊性癌具有较高的漏诊率和误诊率。以下所有病例资料及病例报告均已告知患者并取得患者及家属同意。现通过我院确诊的1例气管腺样囊性癌进行支气管动脉栓塞治疗时合并脑梗塞病例进行报道并复习相关文献。

2. 病例资料

患者男性,55岁,因“反复咳嗽、咳痰、咯血9月余”入院。患者于2017年6月无明显诱因出现咳嗽、咳痰,痰中带鲜红色血丝,至当地州医院就诊,双肺及纵膈CT检查未见明显异常,自服“阿莫西林”后咳嗽症状缓解。2018年3月8日上述症状再次加重,2018年3月20日于当地市医院查双肺CT:1.颈段气管腔内一软组织密度增高影,考虑占位性病变,颈部CT:1.颈段下段气管右前壁向腔内生长占位病变,考虑气管Ca,2018年3月23日患者咯血加重,量约100ml,就诊我院。病程中患者无发热、盗汗、乏力,无胸痛、胸闷、呼吸困难,无端坐呼吸,无夜间阵发性呼吸困难,大小便正常,体重无明显改变。否认高血压、糖尿病、冠心病等慢性病史;否认肝炎、结核、菌痢、伤寒等传染病史;否认输血、手术、外伤史;否认药物、食物过敏史;查体:口唇无发绀,颈静脉无怒张,胸廓对称无畸形,双肺呼吸动度正常,语颤正常,双肺叩诊清音,双肺呼吸音粗,右下肺呼吸音降低,双下肺可闻及湿性啰音。心脏及腹部查体无特殊,双下肢无水肿。2018年3月24日气管CT重建:气管(甲状腺水平)右侧壁见不规则低密度肿块影,最大层面约19×12mm,密度较均匀,CT值约40HU左右(见图1),头颅CT:脑实质未见确切异常密度影。血常规:WBC 12.63×10⁹/L(正常值范围4~10×10⁹/L)、NEUT% 78.9%(正常值范围50%~75%);血生化:TC 5.51mmol/L(正常值范围3.55~5.20mmol/L)、LDL-C 3.67mmol/L(正常值范围0~3.12mmol/L);肥达外斐试验、抗核抗体、结核抗体、大便常规、尿常规、凝血七项、术前九项、PCT未见明显异常。2018年03月26日行局麻下超选择性气管动脉(甲状腺下动脉)造影+栓塞术,术后患者未诉特殊不适。2018年03月27日患者感右侧肢体活动不灵,查体右上肢肌力II级,右下肢肌力III级,左侧肢体肌力V级,急诊头颅CT平扫:脑实质未见明确异常。予以“依达拉奉、丁苯酞软胶囊”治疗,2018年03月28日查体右上、下肢肌力约IV级,左侧肢体肌力V级。头颅MRI(见图2):

左侧侧脑室旁腔隙性脑梗塞(亚急性期)。继续给予脑保护、促进侧支循环治疗。2018年03月29日行电子支气管镜检查(见图3):在声门下2 cm处气管右侧壁可见一不规则肿物,大小约2×3 cm,表面尚光整,血管显露、触之出血,气管狭窄约90%,使用高频电圈套器套切摘除肿物后、氩气刀烧灼、二氧化碳冷冻治疗基底部,用药物注射针于基底部注射顺铂20 mg,喷洒地塞米松10 mg,未见活动性出血。术后患者声音嘶哑,语音低沉,右上肢肌力III级,右下肢肌力IV级,左侧肢体肌力V级,继续脑保护治疗。2018年3月31日气管CT(见图4):气管内肿物切除术后改变,2018年3月31日头颅MRI(见图5):左侧侧脑室旁白质区及左额叶分别一小片状及点样脑梗塞(急性期)。2018年4月3日患者右侧肢体肌力较前恢复,右上肢肌力IV级,右下肢肌力IV+级,给予阿司匹林肠溶片、依达拉奉、丁苯酞软胶囊治疗。2018年4月03日气管镜病理(见图6):腺样囊性癌,免疫组化:CK7(+),CK8/18(+),Ki-67(+10%),P63(+),S-100(+),SMA(+),CEA(-),CK20(-)。2018年4月4日复查气管镜示(见图7):气管肿物切除后改变,管腔通畅。患者症状消失,好转出院。于2018年9月10日返院复查,患者无明显咳嗽、咳痰、胸闷等不适,双肺未闻及干湿性啰音,右上肢肌力IV+级,右下肢肌力IV+级;左侧肢体肌力V级。行双肺CT(见图8):1)两肺慢支改变;两肺少许慢性炎症;2)气管上端壁略欠光滑,术后改变。2019年9月18日颈部CT(见图9):颈段气管肿物术后改变影像,声门下偏右侧局部气管壁稍毛糙;扫及双侧颈部、颌下区多发淋巴结影显示。头颅MRI(见图10):左侧侧脑室旁白质区脑软化灶,伴周围胶质增生。随访目前肢体功能恢复可,无明显呼吸道症状。

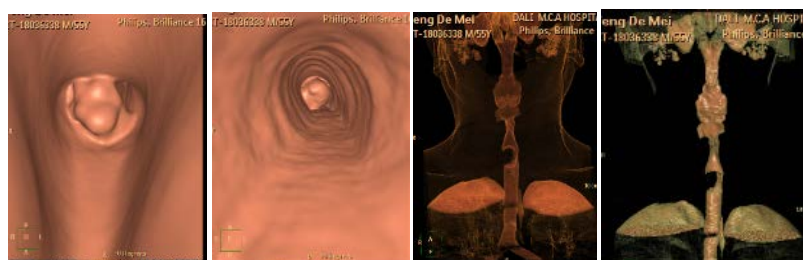


Figure 1. CT reconstruction of trachea: An irregular low-density mass was seen on the right side of the trachea (Thyroid level)

图1. 气管CT重建:气管(甲状腺水平)右侧壁见不规则低密度肿块影

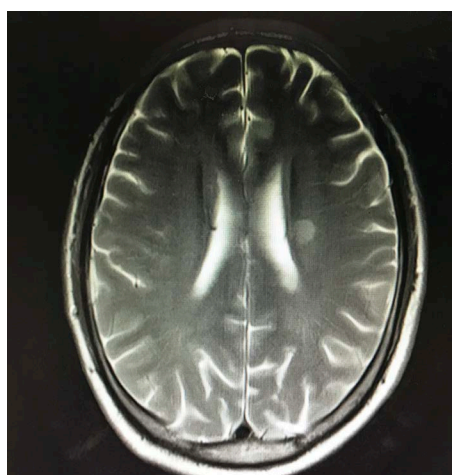


Figure 2. Head MRI: Left paraventricular lacunar cerebral infarction (subacute phase)

图2. 头颅MRI:左侧侧脑室旁腔隙性脑梗塞(亚急性期)

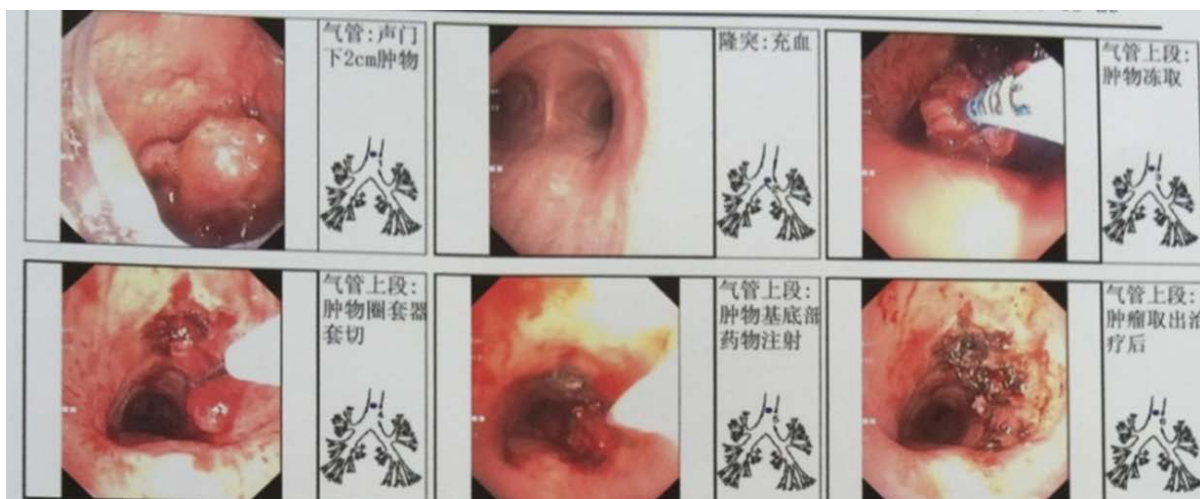


Figure 3. Electronic bronchoscopy: An irregular mass was visible on the right side of the trachea 2 cm below the glottis, about 2×3 cm in size, the surface was smooth, the blood vessels were exposed and bleeding, and the trachea was about 90% narrow

图 3. 电子支气管镜检查: 声门下 2 cm 处气管右侧壁可见一不规则肿物, 大小约 2×3 cm, 表面尚光整, 血管显露、触之出血, 气管狭窄约 90%

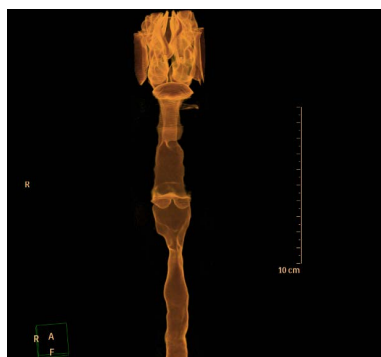


Figure 4. Tracheal CT: changes after tracheal tumor resection

图 4. 气管 CT: 气管内肿物切除术后改变

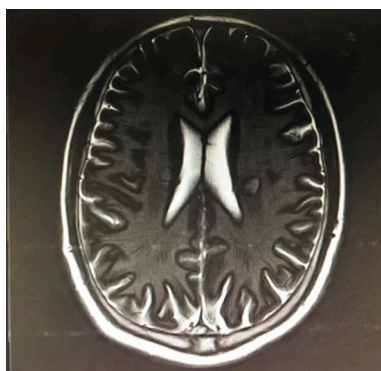


Figure 5. Head MRI: The left lateral ventricle narrates a small piece of cerebral infarction and punctate cerebral infarction (acute phase) in the qualitative area and the left frontal lobe respectively

图 5. 头颅 MRI: 左侧侧脑室旁白质区及左额叶分别一小片状及点样脑梗塞(急性期)

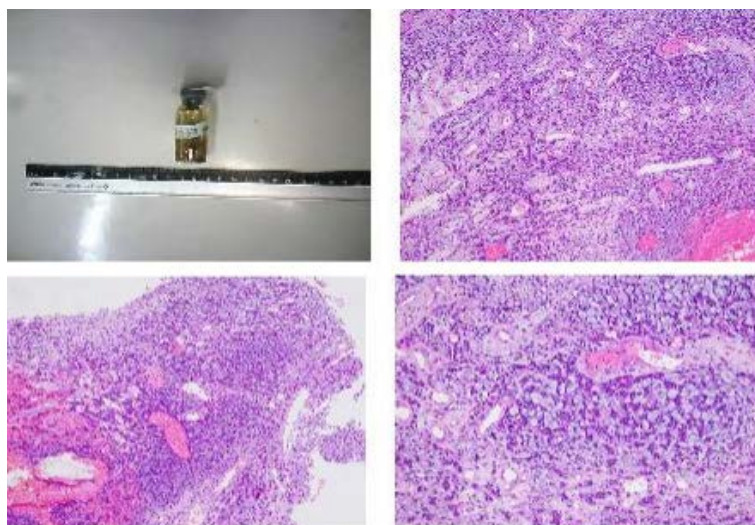


Figure 6. Pathology suggests adenoid cystic carcinoma. Immunohistochemical results showed that CK7(+), CK8/18(+), Ki-67(+10%), P63(+), S-100(+), SMA(+), CEA(-), CK20(-)

图 6. 病理提示腺样囊性癌。免疫组化结果显示：CK7(+), CK8/18(+), Ki-67(+10%), P63(+), S-100(+), SMA(+), CEA(-), CK20(-)

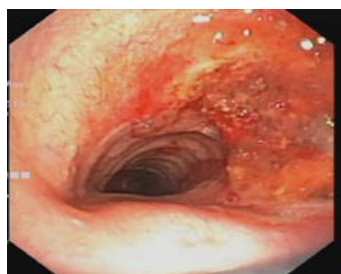

Figure 7. Electronic bronchoscopy: The tracheal mass changed after resection and the lumen was unobstructed

图 7. 电子支气管镜检查：气管肿物切除后改变，管腔通畅

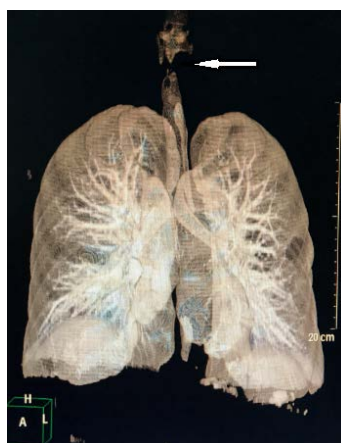

Figure 8. Lung CT: 1) Changes of chronic bronchitis in both lungs; A little chronic inflammation in both lungs; 2) The upper end wall of trachea was slightly less smooth and changed after operation

图 8. 双肺 CT：1) 两肺慢支改变；两肺少许慢性炎症；2) 气管上端壁略欠光滑，术后改变

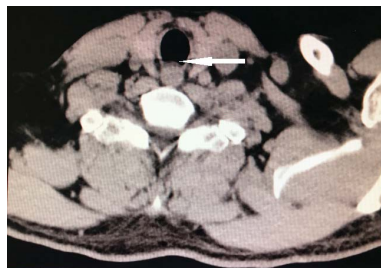

Figure 9. Neck CT: The image of cervical tracheal mass was changed after operation, and the local tracheal wall at the right side of subglottic was slightly rough. multiple lymph nodes in the neck and submandibular area were shown on both sides

图 9. 颈部 CT: 颈段气管肿物术后改变影像, 声门下偏右侧局部气管壁稍毛糙; 扫及双侧颈部、颌下区多发淋巴结影显示

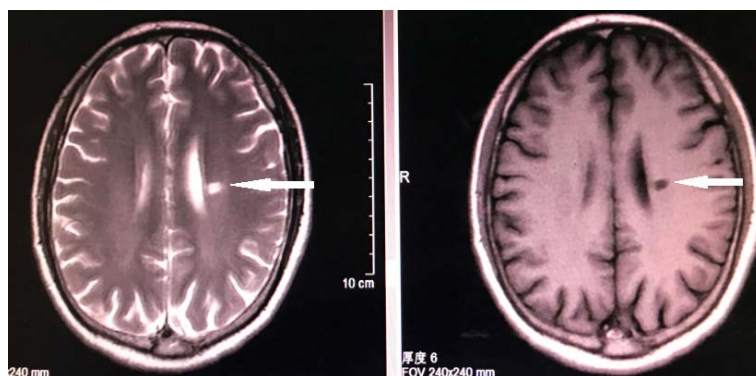


Figure 10. Head MRI: Cerebral softening lesions in the left ventricular paraventricular white matter area, with peripheral glial hyperplasia

图 10. 头颅 MRI: 左侧侧脑室旁白质区脑软化灶, 伴周围胶质增生

3. 讨论

临床特点

TACC 是一种罕见的肺部原发恶性肿瘤, 病因不明, 起源于气管黏液腺上皮, 好发于气管后壁软骨与膜部连接部, 约 50%发生于气管上 1/3 段, 发病率无性别差异, 好发于中老年人, 与吸烟无明显相关性[4]。多以慢性呼吸困难(吸气性呼吸困难)为主, 其他常见症状有刺激性咳嗽、咳痰、气短、喘息、声音嘶哑等, 临床症状与肿瘤大小, 部位、累及范围密切相关, 缺乏特异性相关, 早期可无明显症状[5]。本例患者主要表现为咳嗽、咳痰、咯血, 临床症状不典型, 对此类患者需进一步检查以明确诊断。

颈部 CT 是首选影像学检查, 史玉振[6]等报道气管腺样囊性癌 CT 表现主要分为: ①腔内外肿块型; ②腔内肿块型; ③单纯管壁浸润型; ④周围肿块型。其中腔内外肿块型最常见。本例患者颈部 CT 表现为腔内外肿块型, 支气管镜下可以直接观察到肿瘤形态大小及管腔受侵情况, 并可以进行病理诊断及镜下治疗, 为判断本病的最佳选择。TACC 在支气管镜下常可表现为: 突入管腔的隆起型新生物, 可呈菜花样、息肉状、桑葚样; 黏膜下浸润的斑块; 气道黏膜肿胀肥厚; 气管呈外压性狭窄等; 最显著的特征是肿瘤边缘不清, 向远处扩展[7]。本例患者经支气管镜检查并行病理诊断后确诊。TACC 病理免疫组化检查[8]可出现: 细胞角蛋白(CK)、p63、S-100、波形蛋白(vimentin)和平滑肌肌动蛋白表达阳性。而甲状腺转录因子-1、突触小泡蛋白、CD-56、CK20 及嗜铬粒蛋白 A 不表达。本例组织病理免疫组化: CK7(+), CK8/18(+), P63(+), S-100(+), SMA(+), CEA(-), CK20(-)。

在无禁忌症的情况下,手术治疗作为首选,手术方法可选择“气管袖状切除”、“端端吻合术”术式[9]。但由于 TACC 浸润生长的特点,肿瘤可向腔外浸润及沿气管纵向延伸导致肿瘤边界不清[10],且 TACC 倾向于浸润神经,导致大约 30% 手术患者可出现切缘阳性,术后复发及转移率高[8]。TACC 为化疗敏感性肿瘤,对于无法手术切除、术后复发或切缘阳性的患者可选择放疗,目前使用的三维适形放疗,放射的区域比较集中,有针对性,放射性肺炎的发生率低[9],推荐剂量为 60~80 Gy [11]。对于紧急气道梗阻致呼吸困难明显、病变范围超过 6 cm [12]等各种原因不能外科手术患者,可选择介入治疗。目前,经电子支气管镜介入治疗已经成为临床治疗 TACC 的首选方法。经支气管镜冷冻、氩气刀烧灼、金属支架置入、高频圈套、激光等支气管介入技术[13],可有效缓解临床症状、气管狭窄,且手术创伤小,治疗费用低、不良反应发生率低。我院对此例患者术前行选择性气管动脉(甲状腺下动脉)造影 + 栓塞术,旨在减少术中出血,防止窒息,降低手术风险,但同时有并发动脉栓塞风险,本例患者行选择性动脉栓塞术后出现脑梗塞,因脑梗塞急性期患者有咯血症状,存在出血情况,未予活血化瘀及抗血小板治疗。行气管镜下肿物切除后无活动性出血,给予活血化瘀、抗血小板聚集、脑保护等对症支持治疗后患者右侧肢体肌力明显较前恢复。通过此案例报道,仅提醒临床医生警惕行支气管动脉栓塞的并发症,预防其发生,减少对患者的损害。多数研究表明 TACC 使用化疗效果不佳[4] [7]。但对于晚期无法行手术及放疗者,且肿块迅速增大有压迫症状时可考虑化疗,目前常用化疗是含铂的第三代化疗药物联合的双药方案[8]。

参考文献

- [1] Motoi, N. and Ishikawa, Y. (2014) Salivary Gland-Type Neoplasm of the Lung. *Diagnostic Histopathology*, **20**, 398-404. <https://doi.org/10.1016/j.mpdhp.2014.09.010>
- [2] Maziak, D.E., Todd, T.R., Keshavjee, S.H., et al. (1996) Adenoid Cystic Carcinoma of the Airway: Thirty-Two-Year Experience. *The Journal of Thoracic and Cardiovascular Surgery*, **112**, 1522-1531. [https://doi.org/10.1016/S0022-5223\(96\)70011-9](https://doi.org/10.1016/S0022-5223(96)70011-9)
- [3] 何诚, 黄榕芳, 刘伟, 庄武, 方美玉, 吴标, 郑晓彬, 许春伟, 陈燕坪, 陈刚. 肺腺样囊性癌的分子特征[J]. 临床与病理杂志, 2017, 37(11): 2352-2356.
- [4] 韩静, 高献争, 魏建国, 谢艺林, 刘亚清, 李文才, 李晟磊. 原发肺腺样囊性癌 59 例临床病理学特征及预后因素分析[J]. 中华病理学杂志, 2019, 48(3): 204-208.
- [5] 单彬彬, 张全卯, 张铭. 气管镜对肺腺样囊性癌的诊断价值[J]. 肿瘤研究与临床, 2012, 24(6): 422-423.
- [6] 史玉振, 周长圣, 田迎, 童明敏, 吴越菲, 王中秋. 多层螺旋 CT 及后处理技术诊断气管支气管腺样囊性癌 5 例[J]. 中国医学影像学志, 2012, 20(11): 835-837.
- [7] 第伍丹琪, 王虹, 万毅新. 气管腺样囊性癌 1 例并文献复习[J]. 临床肺杂志, 2017, 22(5): 959-960.
- [8] 贺玺兰, 陈建华. 肺腺样囊性癌 4 例病例报告[J]. 中国肺癌杂志, 2017, 20(11): 789-792.
- [9] 苏时祯, 张宏英, 王新航, 翁恒, 王岗玲, 李红艳, 黄进宝. 多种介入方法联合放疗治疗气管腺样囊性癌一例并文献复习[J]. 中华临床医师杂志(电子版), 2015, 9(3): 509-512.
- [10] 张云轩, 韩小雨, 史河水. 原发性气管腺样囊性癌影像学特点分析[J]. 临床放射学杂志, 2018, 37(7): 1121-1125.
- [11] 马甜甜, 石磊, 陶红艳, 万毅新. 气管腺样囊性癌 8 例报告并文献复习[J]. 临床肺科杂志, 2019, 24(11): 2127-2129.
- [12] 梁伟权, 陈愉, 李时悦, 陈汉章. 气管内介入治疗中央气管腺样囊性癌的临床价值[J]. 新医学, 2014, 45(8): 551-554.
- [13] 王颖. 经支气管镜介入技术在气管腺样囊性癌治疗中的临床价值分析[J]. 中国医药指南, 2018, 16(10): 161-162.