

会阴区乳腺型肌纤维母细胞瘤一例并文献复习

江晓虹¹, 安永恒¹, 王志美², 何信佳¹

¹青岛大学附属医院肿瘤放疗科, 山东 青岛

²淄博市沂源县第二人民医院, 山东 淄博

Email: arnoldhoward@163.com, jxh_97@126.com

收稿日期: 2021年3月19日; 录用日期: 2021年4月15日; 发布日期: 2021年4月22日

摘要

目的: 报告1例罕见的会阴区乳腺型肌纤维母细胞瘤, 并结合文献讨论其诊断及治疗方法。方法: 以病例报告的方式, 结合国内外文献复习, 综合分析乳腺型肌纤维母细胞瘤的诊断、治疗及预后。结果: 乳腺型肌纤维母细胞瘤是一种以无痛性肿块为主要表现, 常发生于会阴部的少见良性肿瘤, 极少出现复发及转移。其诊断及鉴别诊断主要依靠组织病理学及免疫组化染色。我们建议在类似的会阴部肿物切除术前, 完善活组织病理检查及免疫组化染色以明确诊断, 指导手术切除范围及术后随访。

关键词

乳腺型肌纤维母细胞瘤, 诊断, 软组织, 会阴区肿瘤

Mammary-Type Myofibroblastoma of Perineal Region: A Case Report and Literature Review

Xiaohong Jiang¹, Yongheng An¹, Zhimei Wang², Xinjia He¹

¹Department of Oncology Radiotherapy, The Affiliated Hospital of Qingdao University, Qingdao University, Qingdao Shandong

²The Second Peoples Hospital of Yiyuan, Zibo Shandong

Email: arnoldhoward@163.com, jxh_97@126.com

Received: Mar. 19th, 2021; accepted: Apr. 15th, 2021; published: Apr. 22nd, 2021

Abstract

Objective: To report a rare case of Mammary-type myofibroblastoma of the perineal region and investigate the diagnosis and treatment with literatures. **Methods:** The diagnosis, treatment and therapeutic considerations of Mammary-type myofibroblastoma were analyzed comprehensively

by case report and literature review at home and abroad. **Results:** Mammary-type myofibroblastoma is a rare benign tumor, which few recurrence and metastasis was reported, with painless mass as main manifestation, often occurs in the perineum. The diagnosis and differential diagnosis depend mainly on histopathology and immunohistochemical staining. We suggest that biopsy and immunohistochemical staining should be improved to confirm the diagnosis before exairesis, for precise scope of surgical resection and postoperative follow-up.

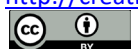Keywords

Mammary-Type Myofibroblastoma, Diagnosis, Soft Tissue, Perineal Tumor

Copyright © 2021 by author(s) and Hans Publishers Inc.

This work is licensed under the Creative Commons Attribution International License (CC BY 4.0).

<http://creativecommons.org/licenses/by/4.0/>



Open Access

1. 引言

纤维母细胞/肌纤维母细胞性肿瘤由增生的梭形肌纤维母细胞样细胞构成,属于软组织肿瘤中少见的间叶源性肿瘤,最常发生于乳腺。有一部分发生于乳腺外,而组织学特点与乳腺纤维母细胞瘤相近的罕见肿瘤,被称作乳腺型肌纤维母细胞瘤(MTMF)。有观点认为该病变来源于胚胎期乳腺发育时残存的乳腺组织,但由于病例稀少,至今没有定论。

2. 临床资料

患者,男,49岁,因“发现会阴肿物6月”于2019年9月25日入院。患者自诉6月前发现会阴处一质硬肿物,无疼痛,后自觉肿物增大。入院专科查体:阴囊底部会阴区可扪及一大小约1.5 * 1.5 cm质韧肿物,表面光滑,无红肿、破溃,无压痛,边界清,活动度可,未及明显血管杂音。超声示会阴部1.8 * 1.3 cm低回声结节,形态规则,边界清,内见条索样高回声,CDFI:内未探及明显血流信号(见图1);盆腔CT平扫示左侧腹股沟疝,会阴区可见一低密度结节,大小1.2 * 1.8 cm(见图2)。入院在全麻下行左腹股沟疝修补术 + 会阴肿物切除术,术中见会阴区皮下一质硬结节样肿物,大小约2 * 3 cm,完整切除肿物。术后病理(会阴肿物)肉眼所见:结节一枚,大小2.5 * 3.5 * 1.3 cm,切面灰白质韧,带包膜;镜下所见由梭形细胞及胶原纤维组成,局灶可见脂肪细胞;免疫组化:desmin(-),CD34(-),ER(-),PR(-),Ki-67(+,<1%),结合形态学及免疫组化,考虑为乳腺型肌纤维母细胞瘤。术后经抗炎、对症治疗,1周后拆线治愈出院。随访17个月局部无复发。

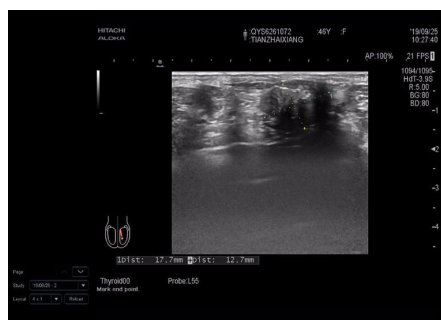

Figure 1. Ultrasonic findings

图1. 超声所见

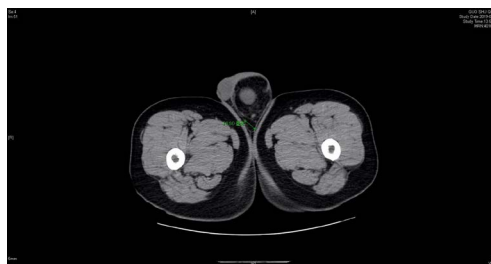


Figure 2. CT findings

图 2. CT 所见

3. 讨论

乳腺型肌纤维母细胞瘤是一种罕见的良性软组织肿瘤，在 1987 年由 Wargotz 等人首次报道[1]。2001 年，McMenamin 等通过研究调查 9 例病例，描述了发生在乳腺外的肌纤维母细胞瘤[2]，命名为乳腺型肌纤维母细胞瘤。该病变最常见于老年男性及绝经后女性，也可出现于儿童[2] [3]。好发于腹股沟区、乳房，其次是躯干、四肢等部位的体表，另有部分肿瘤位于深部软组织，如双腿/臀部肌肉及腹膜后[2]-[12]。McMenamin 等认为该病变在乳腺外的发生可能与自腋下到腹股沟的两条胚胎期乳线有关，但该理论似乎无法解释四肢及臀部的案例，相信随着病例的积累，其发生机制将逐渐清晰。

乳腺型肌纤维母细胞瘤多表现为发生于体表、缓慢生长的无痛性肿块[13]，患者常因生长缓慢的无痛性体表肿块就诊，或在腹股沟疝切除时偶然发现。通常预后较好，从未有过转移的报道，极少局部复发，所以标准的治疗方法是边缘切除[3]。

乳腺型肌纤维母细胞瘤的影像学表现多种多样：CT 上多表现为边界清楚的脂肪密度结节，边缘可有不同程度的强化；核磁共振表现为有脂肪信号区，即 T1 加权像上的长信号随脂肪抑制而减弱，在 T2 加权像上呈不均匀的长信号区域；超声可表现为高或低回声肿块[14] [15]。乳腺型肌纤维母细胞瘤通常无明显症状，且影像学表现无特异性，与其他低级别梭形细胞肿瘤，如梭形细胞脂肪瘤、细胞性血管纤维瘤、血管纤维母细胞瘤和孤立性纤维瘤[16]，以及更具侵袭性的不典型脂肪性肿瘤、脂肪肉瘤相似。这些疾病的预后和治疗方法不同：中、高度恶性脂肪肉瘤转移和局部复发的风险很高，需要广泛切除，不典型脂肪性肿瘤若切除不完全有局部复发的风险[14]。因此，乳腺型肌纤维母细胞瘤的鉴别诊断十分重要。

乳腺型肌纤维母细胞瘤的确诊主要靠病理学诊断。该病变在大体病理检查中通常为界限清楚的肿块，呈黄色、白色、灰色或棕褐色，有不同程度的包膜[3]。组织学上乳腺型肌纤维母细胞瘤由呈束状排列的梭形或卵圆形肿瘤细胞及粗大的玻璃样变胶原纤维组成，伴大量肥大细胞浸润，其间散在分布脂肪组织[3] [16] [17]。目前认为免疫组化染色可帮助诊断和鉴别诊断：乳腺成纤维细胞瘤细胞中多见 desmin 和 CD34 弥漫性共表达，少数 SMA (平滑肌肌动蛋白)阳性并有 Rb 基因突变，有雄激素、雌激素和孕激素受体的局部表达[3] [13]，但也有部分报道 CD34 和/或 desmin 阴性的案例[2] [3]。

4. 结论

综上所述，乳腺型肌纤维母细胞瘤是一种以无痛性肿块为主要表现，常发生于会阴部的少见良性肿瘤，其预后较好，通常行边缘切除即可，极少出现复发及转移。但由于其无特异性症状及影像学表现，仍需通过病理学检查与梭形细胞脂肪瘤、细胞性血管纤维瘤、血管纤维母细胞瘤和孤立性纤维瘤、不典型脂肪性肿瘤、脂肪肉瘤等易出现复发及转移的疾病鉴别。但其鉴别诊断仍较困难，如本例免疫组织化学结果并不典型，需要与病理科医师沟通以明确诊断。我们建议在类似的会阴部肿物切除术前，完善活组织病理检查及免疫组化染色以明确诊断，指导手术切除范围及术后随访，避免切除范围过大，造成不必要的损伤。

声 明

该病例报道已获得病人家属的知情同意。

参考文献

- [1] Wargotz, E.S., Weiss, S.W. and Norris, H.J. (1987) Myofibroblastoma of the Breast. Sixteen Cases of a Distinctive Benign Mesenchymal Tumor. *The American Journal of Surgical Pathology*, **11**, 493-502. <https://doi.org/10.1097/00000478-198707000-00001>
- [2] McMenamin, M.E. and Fletcher, C.D. (2001) Mammary-Type Myofibroblastoma of Soft Tissue: A Tumor Closely Related to Spindle Cell Lipoma. *The American Journal of Surgical Pathology*, **25**, 1022-1029. <https://doi.org/10.1097/00000478-200108000-00006>
- [3] Howitt, B.E. and Fletcher, C.D. (2016) Mammary-Type Myofibroblastoma: Clinicopathologic Characterization in a Series of 143 Cases. *The American Journal of Surgical Pathology*, **40**, 361-367. <https://doi.org/10.1097/PAS.0000000000000540>
- [4] Diwadkar, G.B. and Barber, M.D. (2009) Vulvar Mammary-Type Myofibroblastoma: A Case Report. *The Journal of Reproductive Medicine*, **54**, 404-406.
- [5] Kojima, F., Ishida, M., Takikita-Suzuki, M., et al. (2012) Mammary-Type Myofibroblastoma of Seminal Vesicle. *Histopathology*, **60**, 524-527. <https://doi.org/10.1111/j.1365-2559.2011.04064.x>
- [6] Millo, N.Z., Yee, E.U. and Morteale, K.J. (2014) Mammary-Type Myofibroblastoma of the Liver: Multi-Modality Imaging Features with Histopathologic Correlation. *Abdominal Imaging*, **39**, 482-487. <https://doi.org/10.1007/s00261-014-0078-0>
- [7] Abdul-Ghafar, J., Ud Din, N., Ahmad, Z., et al. (2015) Mammary-Type Myofibroblastoma of the Right Thigh: A Case Report and Review of the Literature. *Journal of Medical Case Reports*, **9**, 126. <https://doi.org/10.1186/s13256-015-0601-0>
- [8] An, S., Song, J.S., Park, S., et al. (2016) Mammary-Type Myofibroblastoma: A Report of Two Cases. *Journal of Pathology and Translational Medicine*, **50**, 385-389. <https://doi.org/10.4132/jptm.2016.03.26>
- [9] Khan, K. and Mavanur, A.A. (2016) Mammary-Type Myofibroblastoma of the Psoas. *BMJ Case Reports*, **2016**, bcr2016217862. <https://doi.org/10.1136/bcr-2016-217862>
- [10] Ishihara, A., Yasuda, T., Sakae, Y., et al. (2018) A Case of Mammary-Type Myofibroblastoma of the Inguinal Region. *International Journal of Surgery Case Reports*, **53**, 464-467. <https://doi.org/10.1016/j.ijscr.2018.11.048>
- [11] Luk, P.P., Junaid, M., Mahar, A., et al. (2019) Mammary-Type Myofibroblastoma in the Head and Neck Region. *Pathology*, **51**, 544-547. <https://doi.org/10.1016/j.pathol.2019.01.015>
- [12] 孙逸洲, 张迪, 王俊, 等. 一例骶前乳腺型肌纤维母细胞瘤病例报告及文献回顾[J]. 结直肠肛门外科, 2020, 26(2): 169-187.
- [13] Arsenovic, N., Abdulla, K.E. and Shamim, K.S. (2011) Mammary-Type Myofibroblastoma of Soft Tissue. *Indian Journal of Pathology & Microbiology*, **54**, 391-393. <https://doi.org/10.4103/0377-4929.81646>
- [14] Kuyumcu, G., Rubin, B.P. and Winalski, C. (2017) Imaging Features of Mammary-Type Myofibroblastoma of Soft Tissue: A Case Series with Literature Review. *Skeletal Radiology*, **46**, 1283-1291. <https://doi.org/10.1007/s00256-017-2678-6>
- [15] Pham, A.A. and Nguyen, B.D. (2017) Ischio-Rectal Mammary-Type Myofibroblastoma: MRI and (18)F-FDG PET/CT Imaging. *Revista espanola de medicina nuclear e imagen molecular*, **36**, 131-132. <https://doi.org/10.1016/j.rem.2016.07.006>
- [16] Flucke, U., van Krieken, J.H. and Mentzel, T. (2011) Cellular Angiofibroma: Analysis of 25 Cases Emphasizing Its Relationship to Spindle Cell Lipoma and Mammary-Type Myofibroblastoma. *Modern Pathology*, **24**, 82-89. <https://doi.org/10.1038/modpathol.2010.170>
- [17] 朱延波, 金晓龙. 外阴乳腺型肌纤维母细胞瘤伴小汗腺癌 1 例报道及文献复习[J]. 诊断病理学杂志, 2003, 10(4): 245-247.