

One Case Report of Delayed True Aortic Aneurysm Caused by Blunt Violence

Zepeng Shi¹, Wenjun Wang², Wei Liu², Yang Gao², Xijing Zhuang², Xuezhi He^{2*}

¹Graduate School, Dalian Medical University, Dalian Liaoning

²Department of Cardiovascular Surgery, Dalian Central Hospital, Dalian Liaoning

Email: zephano@163.com, *datrong@qq.com

Received: Jun. 26th, 2020; accepted: Jul. 9th, 2020; published: Jul. 16th, 2020

Abstract

Objective: To explore the diagnosis and treatment of delayed aneurysm caused by blunt violence, so as to improve the clinical understanding of the aneurysm. **Methods:** The clinical and follow-up data of 1 case of delayed aneurysm caused by car accident and trauma in our hospital were summarized. **Results:** After admission, the patient received "aortic endovascular isolation and left common carotid arterio-left subclavicular bypass" with good postoperative recovery and a small amount of endoleak. **Conclusion:** For the patients with a history of blunt thoracic trauma combined with abnormal periaortic soft tissue, the possibility of this disease should be considered. For the patients with clear surgical indications, early detection and active interventional treatment often significantly improve the prognosis of the patients.

Keywords

Aortic Aneurysm, Violence, Interventional Therapy, Case Report

钝性暴力致迟发性主动脉真性动脉瘤一例

史泽鹏¹, 王文君², 刘巍², 高洋², 庄熙晶², 何学志^{2*}

¹大连医科大学研究生院, 辽宁 大连

²大连市中心医院心脏大血管外科, 辽宁 大连

Email: zephano@163.com, *datrong@qq.com

收稿日期: 2020年6月26日; 录用日期: 2020年7月9日; 发布日期: 2020年7月16日

摘要

目的: 探讨钝性暴力致迟发动脉瘤的诊断及治疗, 以提高临床对其认识水平。 **方法:** 总结我院收治的1例
*通讯作者。

文章引用: 史泽鹏, 王文君, 刘巍, 高洋, 庄熙晶, 何学志. 钝性暴力致迟发性主动脉真性动脉瘤一例[J]. 亚洲心脑血管病例研究, 2020, 8(1): 1-5. DOI: 10.12677/acrvm.2020.81001

车祸外伤致迟发性动脉瘤的临床及随访资料，综合探讨其临床治疗方案。结果：患者入院后择期行“主动脉腔内隔绝术 + 左颈总动脉 - 左锁骨下转流术”术后恢复良好，伴少量内漏。结论：对于胸钝性暴力伤史合并主动脉周围软组织异常患者，应考虑到本病可能，对于手术指征明确患者，早期发现、早期积极行介入治疗往往明显改善患者预后。

关键词

主动脉动脉瘤，外伤，介入治疗，病例报告

Copyright © 2020 by author(s) and Hans Publishers Inc.

This work is licensed under the Creative Commons Attribution International License (CC BY 4.0).

<http://creativecommons.org/licenses/by/4.0/>



Open Access

1. 引言

外伤性主动脉瘤多以急性较为常见，因其极高的破裂概率，患者多迅速死亡；慢性迟发性外伤性动脉瘤不仅临床较为罕见，且因病程时长不定，症状不典型，临床漏诊率较高。本研究报告一例车祸外伤后迟发性真性动脉瘤患者一例，借此以提高对该类疾病的认识。

2. 病例资料

患者，男，47岁，2012年6月9日因“车祸外伤后1小时”曾就诊于我院急诊。入院诊断：脾破裂；肱骨骨折；胫骨骨折。入院肺CT(图1)提示：降主动脉旁见渗出性改变。急诊术后，复查肺CT(图1)提示：上纵隔及降主动脉旁渗出性改变较前吸收，周围软组织密度影较前减少；左侧胸腔积液。出院6年后首次复查肺CT(图1)提示：主动脉弓降部管腔增粗，考虑可疑动脉瘤形成。未进一步行CTA检查及系统治疗。于2019年5月13日患者因“活动后胸闷不适1周”再次就诊于我院。既往高血压病史约3年，最高血压180/110 mmHg，应用氨氯地平5 mg 日一次控制血压，未规律应用降压药物及监测血压。入院查体：T: 36.3°C，P: 54次/分，R: 19次/分，BP: 130/74 mmHg，胸骨旁第二肋间可闻及杂音。血液生化指标未见明显异常，完善主动脉CTA可见降主动脉起始处前壁局限性外突影，大小约2.6 × 4 cm。进一步完善主动脉超声造影(图2)提示：降主动脉起始处内见瘤样膨出，管腔完整并与主动脉管壁相延续，可见降主动脉血流进入瘤体形成漩涡后排出，瘤体内未见明显血栓；降主动脉与肺动脉间可见实性异常回声，未见血流灌注。诊断：迟发性降主动脉起始处真性动脉瘤。

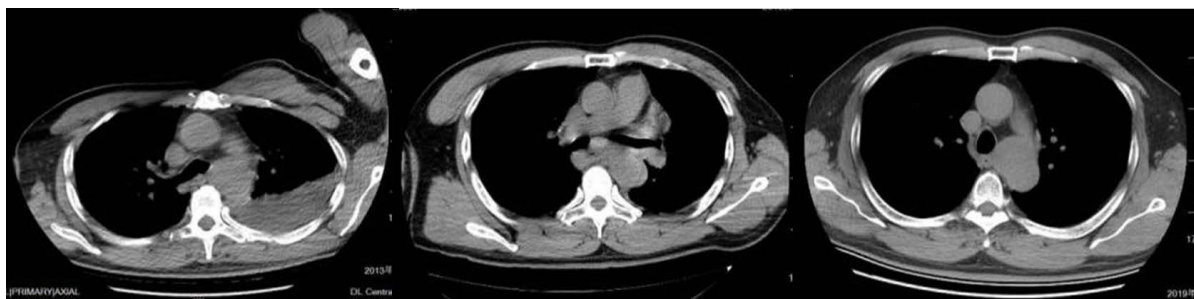

Figure 1. Post-traumatic follow-up (in chronological order)

图1. 外伤后随诊(按时间排序)

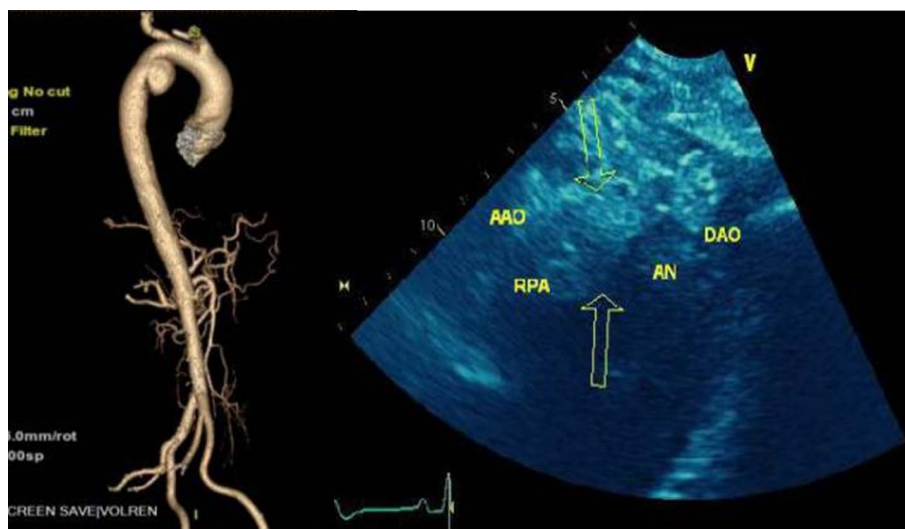


Figure 2. Preoperative examination
图 2. 术前检查图

2019年5月17日患者于全麻下行介入治疗，常规显露右股动脉，予行股动脉穿刺，预留缝合线，留置鞘管，以导丝导管交换技术置入导管至主动脉根部。主动脉造影示：主动脉弓降部局限性动脉瘤，瘤体较大，定位左锁骨下动脉开口提示支架锚定区不足。为扩大近端锚定区遂决定行“主动脉腔内隔绝术 + 左颈总动脉 - 左锁骨下转流术”。于左锁骨上行长约6 cm 横行切口，暴露左锁骨下动脉及左颈总动脉，阻断左锁骨下动脉采用人工血管与左锁骨下动脉行端侧吻合。侧壁阻断左颈总动脉，将人工血管另一端与左颈总动脉行端侧吻合(术中置入6 mm × 15 cm 人工血管、30~33#主动脉覆膜支架)。检查无漏血后，冲洗并关闭创口。术后经给予常规血管活性药物维持血流动力学稳定，逐步减停对症支持治疗，恢复顺利，无明显并发症，术后复查CTA (图3)显示支架贴壁良好，管腔通畅，其内造影剂均匀填充。术后超声：左侧颈总动脉流速80 cm/s，呈双峰改变，左侧锁骨下动脉流速55 cm/s，可见舒张期返流，人工血管血流通畅。主动脉超声造影提示主动脉支架内侧缘处可见降主动脉血流通过4 mm 缝隙进入主动脉瘤内，瘤体内血栓形成，约占瘤体80%。嘱患者出院后定期随访，出院医嘱应用阿司匹林 + 华法林3月后改为单用阿司匹林至术后1年。

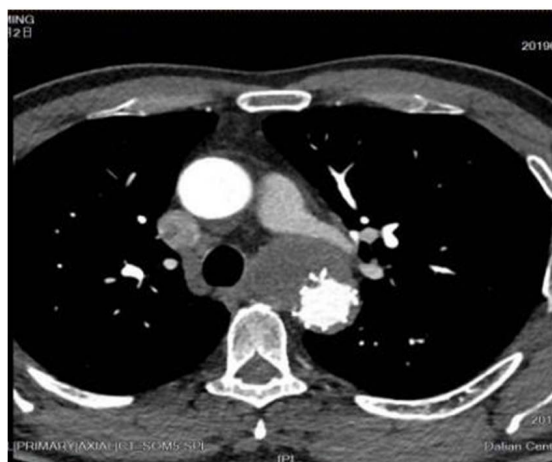

Figure 3. Postoperative intervention
图 3. 介入术后

患者出院后 3 月复查主动脉超声造影提示：降主动脉血流通过 2 mm 缝隙进入主动脉瘤内，瘤体内血栓形成，约占瘤体 90% 以上，伴局部机化吸收，因患者内漏量小，未作特殊处理。

3. 讨论

尽管外伤性主动脉疾病发病率较低但近年来因社会发展正逐年增加，其中主动脉损伤早期 24 小时死亡率约 40%~50%。外伤性主动脉瘤因其病程时长不定较易漏诊而又存在较高的破裂致死率而不容被忽视。本例即存在漏诊。Antonio Manenti 的早期研究表明最常见的破裂部位是主动脉峡部，但外伤性升主动脉破裂却较少有[1]。外伤性动脉瘤中以主动脉为中心的梭形真性动脉瘤较为常见，其次为囊性假性动脉瘤，本例呈囊性偏心外凸的真性动脉瘤国内未见报道。分析钝性暴力及减速伤造成主动脉损伤系因韧带牵拉下的主动脉弓惯性前移所致的剪切力及腹内压急剧升高所致的主动脉内血流逆向冲击波的共同作用，故车祸外伤引起主动脉撕裂常见于弓降交界处(主动脉峡部) [2]。

既往文献报道原发性高血压作为主动脉性疾病的重要危险因素，约 40%~75% 的原发型主动脉损伤性疾病患者合并不同程度的原发性高血压[3]。故本例迟发性动脉瘤可能原因如下：1) 外伤继发整个管壁的慢性退行性病变，慢性炎症致中层弹性纤维显著破坏及平滑肌细胞减少，导致局部血管壁组织相对薄弱点形成。2) 血压控制不佳，血流变应力施压于薄弱血管壁。3) 既往外伤合并软组织挫伤，局部渗出机化吸收对局部组织造成一定牵拉。本例患者主动脉损伤部位局限，未见明显近端及远端延伸，与既往报道基本相似。

对于病变局限于降主动脉患者，即使仅药物保守受治疗，2 年生存率仍可达 80%，故对于外科干预指征目前尚存争议[4]。但本例患者因病变呈持续进展；病变累及范围局限，为血流动力学剧烈变化区域，存在较高破裂风险，故相较于传统主动脉人工血管置换，主动脉腔内隔绝术因其具有创伤小、手术病死率低、避免体外循环、并发症发生率低、技术成功率接近 100% 的优点而作为此类患者的首选[5]。同期行头臂血管转流既扩大了近端锚定区同时又保留了锁骨下动脉的正常血流方向，临床近期效果较佳，但远期效果仍待观察[6] [7]。

4. 结论

对于胸钝性暴力伤史合并主动脉周围软组织异常患者，应考虑到本病可能，对于合并剧烈胸痛症状患者病情常易被合并的创伤症状所掩盖[8] [9]，应常规排查是否合并主动脉损伤，早期主动脉 CTA 及超声造影等检查以明确诊断是非常有必要的。对于疑诊患者应定期复查；对于手术指征明确患者，早期发现、适当放宽指征早期积极行介入治疗往往明显改善患者预后[10]，降低晚期不良结局发生率。

参考文献

- [1] Manenti, A., Melegari, G., Zizzo, M., et al. (2017) Contemporary Thoracic Aortic and Abdominal Injuries: An Emergency Strategy. *The Annals of Thoracic Surgery*, **103**, 1359-1368. <https://doi.org/10.1016/j.athoracsur.2016.08.055>
- [2] Nienaber, C.A. and Powell, J.T. (2012) Management of Acute Aortic Syndromes. *European Heart Journal*, **33**, 26-35. <https://doi.org/10.1093/eurheartj/ehr186>
- [3] Johnson, W., Nguyen, M.L. and Patel, R. (2012) Hypertension Crisis in the Emergency Department. *Cardiology Clinics*, **30**, 533-543. <https://doi.org/10.1016/j.ccl.2012.07.011>
- [4] Vilacosta, I., Aragoncillo, P., Canadas, V., et al. (2010) Acute Aortic Syndrome: A New Look at an Old Conundrum. *Postgraduate Medical Journal*, **86**, 52-61. <https://doi.org/10.1136/hrt.2008.153650>
- [5] Kato, M., Motoki, M., Isaji, T., et al. (2015) Spinal Cord Injury after Endovascular Treatment for Thoracoabdominal Aneurysm or Dissection. *European Journal of Cardio-Thoracic Surgery*, **48**, 571-577. <https://doi.org/10.1093/ejcts/ezu497>

-
- [6] Lee, W.A., Matsumura, J.S., Mitchell, R.S., *et al.* (2011) Endovascular Repair of Traumatic Thoracic Aortic Injury: Clinical Practice Guidelines of the Society for Vascular Surgery. *Journal of Vascular Surgery*, **53**, 187-192. <https://doi.org/10.1016/j.jvs.2010.08.027>
- [7] Tefera, G. (2010) Traumatic Thoracic Aortic Injury and Ruptures. *Journal of Vascular Surgery*, **52**, 41-44. <https://doi.org/10.1016/j.jvs.2010.06.142>
- [8] Kwolek, C.J. and Blazick, E. (2010) Current Management of Traumatic Thoracic Aortic Injury. *Seminars in Vascular Surgery*, **23**, 215-220. <https://doi.org/10.1053/j.semvascsurg.2010.11.003>
- [9] Sun, X., Hong, J., Lowery, R., *et al.* (2013) Ascending Aortic Injuries Following Blunt Trauma. *Journal of Cardiac Surgery*, **28**, 749-755. <https://doi.org/10.1111/jocs.12237>
- [10] Nelson, C.G., Redlinger, R.E., Collins, J.N., *et al.* (2013) Transitioning to Thoracic Endovascular Repair: A Single Institution's Analysis of the Management of Blunt Aortic Injury. *The American Surgeon*, **79**, 806-809. <https://doi.org/10.1177/000313481307900823>