

Efficacy of Intensity-Modulated Radiotherapy for Recurrent or Residual PHC after Transcatheter Arterial Chemoembolization

Hao Tian, Zhaoxiang Jiang, Zhongchao Wang, Weiyu Zhai, Qiao Meng

Department of Radiation Oncology, Municipal People's Hospital Xinyi, Xinyi Jiangsu
Email: xytianhao@sina.com

Received: Oct. 2nd, 2019; accepted: Oct. 17th, 2019; published: Oct. 24th, 2019

Abstract

Objective: To evaluate the clinical efficacy and toxicity of transcatheter arterial chemoembolization (TACE) combined with intensity modulated radiotherapy (IMRT) in recurrent or residual primary hepatocellular carcinoma (PHC). **Methods:** Thirty-nine PHC patients with recurrence or residual PHC underwent no less than TACE 2 fractions. The nineteen were treated with intensive radiotherapy (IMRT) at a dose of 50 - 60 Gy/25 - 30F and twenty continued TACE therapy. The size of tumor, alpha fetoprotein (AFP) level, toxicities and survival times were assessed after treatment in two groups. **Results:** Objective response rate (CR + PR) and median survival time of IMRT and TACE group were 63.2% vs 25.0% and 20.2 months vs 13.7 months respectively. The difference was significant ($P = 0.016$ and $P = 0.021$). The decrease of AFP was better in the IMRT and adverse reactions of grade I and II liver injury were higher than the TACE. **Conclusion:** IMRT has a good clinical effect on PHC patients with partial recurrence or residual after TACE, and has acceptable toxicity.

Keywords

Primary Hepatocellular Carcinoma, Alpha Fetoprotein (AFP), Hepatic Artery Embolization, Radiotherapy

调强放疗治疗TACE后复发或残留PHC的疗效评价

田浩, 姜兆祥, 王忠超, 翟韦玉, 孟俏

新沂市人民医院, 肿瘤放疗科, 江苏 新沂
Email: xytianhao@sina.com

收稿日期: 2019年10月2日; 录用日期: 2019年10月17日; 发布日期: 2019年10月24日

文章引用: 田浩, 姜兆祥, 王忠超, 翟韦玉, 孟俏. 调强放疗治疗 TACE 后复发或残留 PHC 的疗效评价[J]. 世界肿瘤研究, 2019, 9(4): 105-109. DOI: 10.12677/wjcr.2019.94015

摘要

目的：评价经肝动脉化疗栓塞(TACE)联合调强放疗(IMRT)治疗复发性或残留性原发性肝癌(PHC)的临床疗效和毒性反应。方法：39例接受两次及以上TACE治疗复发或残留的PHC患者，19例进行调强放疗(IMRT)，放疗剂量50~60 Gy/25~30F；20例TACE维持治疗。比较两组治疗前后肿瘤大小和甲胎蛋白(AFP)水平变化、毒副反应及生存期。结果：至随访时IMRT组和TACE组的有效率(CR + PR)和中位生存时间分别为63.2% vs 25.0%和20.2个月vs 13.7个月，差异有统计学意义($P = 0.016$ 和 $P = 0.021$)，IMRT组AFP下降水平明显优于TACE组，不良反应I、II级肝功能损伤高于TACE组。结论：IMRT对TACE治疗后局部复发或残留的PHC患者具有良好的临床疗效，毒性反应可以耐受。

关键词

原发性肝癌，甲胎蛋白，肝动脉栓塞，放射治疗

Copyright © 2019 by author(s) and Hans Publishers Inc.

This work is licensed under the Creative Commons Attribution International License (CC BY).

<http://creativecommons.org/licenses/by/4.0/>



Open Access

1. 引言

原发性肝癌(PHC)作为消化系统常见的恶性肿瘤之一，早期 PHC 的主要治疗手段是外科治疗，早期患者由于临床症状隐匿难以发现，确诊时往往多为中晚期，对于中晚期 PHC 最主要的治疗方法是肝动脉化学栓塞(TACE) [1]。单纯的 TACE 可以将药物混合栓塞剂碘化油直接注入肿瘤组织，阻断肿瘤的动脉血供并增加肿瘤组织内药物浓度。由于肝脏的供血具有肝动脉、侧支动脉及门静脉双重供血的特点，即使肿瘤肝动脉被 TACE 完全栓塞，侧支动脉及门静脉仍可能为残留的肿瘤细胞提供血液[2]，从而为以后的复发和转移提供了血供来源。因此，本研究旨在评估 IMRT 治疗 TACE 术后复发或残留 HCC 的临床疗效和毒副反应。

2. 材料和方法

2.1. 临床资料

2014年6月至2018年7月，TACE治疗后局部复发或残留原发性肝癌患者39例，平均年龄为55岁(42~75岁)，男性24例、女性15例，19例采取IMRT治疗，20例TACE维持治疗。入选标准如下：1) 病理诊断为肝细胞癌11例，经AASLD标准[3]临床诊断28例；2) 接受TACE至少两次以上；3) 复发和残留诊断标准：在TACE治疗后CT/MR检查，发现肿瘤区碘化油沉积欠佳或肿瘤边缘增长现象定义为肿瘤复发或残余；4) 肝功能Child-Pugh评分A或B级；5) KPS \geq 80分；6) 正常肝组织体积 > 700 ml；7) 无浸润或淋巴结转移；8) 无腹水征象。在治疗过程中，排除了接受肝肿瘤手术、使用靶向药物或全身化疗的患者。所有患者入组前均签署治疗知情同意书，本研究获得新沂市人民医院伦理委员会批准。

2.2. 治疗方法

放射治疗患者仰卧位，负压真空袋联合体膜固定体位，螺旋CT 1.25 mm层距连续增强扫描定位；飞利浦Pinnacle³治疗计划系统进行计划设计，由两名放射肿瘤科医师及物理师共同勾画靶区(GTV)和危及

器官(OARs),以 GTV 外扩 0.5~1 cm 为计划靶体积(PTV)的勾画范围,95%的等剂量曲线覆盖靶体积(PTV),剂量体积直方图(DVH)进行评估并优化放射治疗方案,传输到 Elekta 公司 Precise 医用直线加速器按照设定的程序进行治疗。放疗处方剂量: 2 Gy/次,共 25~30 次,5 次/W,总剂量 50~60 Gy。靶区邻近器官不超过其耐受剂量,平均肝脏剂量 < 23 Gy; 接受>30 Gy 剂量照射的正常肝脏体积(V30)达到最小化(均 <30%),治疗期间给予常规保肝治疗。

2.3. 评价标准

客观疗效评价按照 RECIST1.1 [4],分为完全缓解(CR)、部分缓解(PR)、稳定(SD)和进展(PD),以 CR + PR 为有效(RR),CR + PR + SD 为获益(DCR)。评价入组治疗前及在 IMRT 和 TACE 治疗后 3 个月 AFP 水平和肿块大小变化情况。毒副反应按照美国 NCICTC 标准评价,分为 0~IV 级。

2.4. 统计方法

采用 SPSS 17.0 统计学软件进行数据分析及处理,Kaplan-Meier 法描绘生存曲线、Log-rank 检验比较两组间总生存期(Overall survival OS)的差异,百分比表示客观疗效和毒副反应的发生率,组间比较为 X^2 检验,所有 $P < 0.05$ 为差异有统计学意义。

3. 结果

3.1. 疗效

IMRT 组:有效率为 63.2% (12/19)高于 TACE 组的 25.0% (5/20),两组差异有显著性统计学意义($P = 0.016$);IMRT 组:11 例患者 AFP 下降到正常范围及治疗前一半,明显优于单纯 TACE 组 25.0% (5/20) ($P = 0.037$) (表 1 所示)。

Table 1. Comparison of the effect between two groups

表 1. 两组疗效的对比(%)

治疗方法	例数	CR	PR	SD	PD	AFP _(下降至或近正常)	RR	P _(RR)	P _(AFP)
研究组	19	1	11	4	3	11	63.2% (12/19)	0.016	0.037
对照组	20	0	5	7	8	5	25.0% (5/20)		

3.2. 毒副反应

IMRT 组消化道反应 6 例低于 TACE 组 9 例,IMRT 组有轻度乏力 9 例、I 和 II 级肝功能损伤 15 例多于对照组(表 2 所示),两组间差异无显著统计学意义($P = 0.06$)。

Table 2. Toxic and side effects in two groups

表 2. 两组的毒副反应(%)

毒副反应	研究组					合计(%)	对照组				合计(%)
	0	I	II	III	0		I	II	III		
骨髓抑制	9	7	3	0	26.3 (5/19)	14	5	1	0	35.0 (7/20)	
消化道反应	13	6	0	0	21.1 (4/19)	11	6	3	0	45.0 (9/20)	
肝功能损伤	4	10	5	0	78.9 (15/19)*	10	7	3	0	50 (10/20)*	
肾功能损伤	19	0	0	0	0 (0/19)	20	0	0	0	0 (0/20)	
乏力	10	6	3	0	47.4 (9/19)	20	0	0	0	0 (0/20)	

* $P = 0.060$.

3.3. 生存分析

至随访日研究组和对照组的中位生存时间分别为 20.2 个月(95% CI: 16.4~24.1 个月)和 13.7 个月(95% CI: 10.6~16.7 个月), Log Rank 检验示两组间 $P = 0.021$, 差异有统计学意义(图 1 所示); 治疗前后 AFP 水平下降明显的患者生存时间优于下降不显著的患者 $P = 0.076$, 差异无显著统计学意义(图 2 所示)。

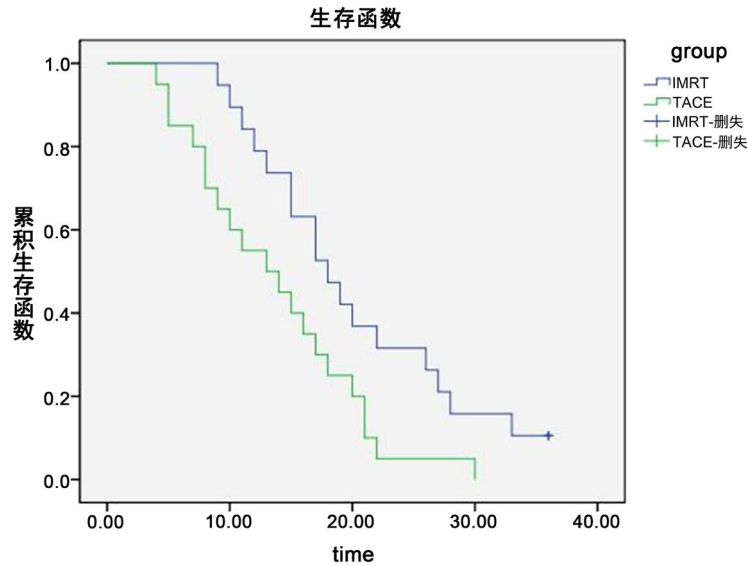


Figure 1. Curve: Survival time between two groups ($P = 0.021$)

图 1. 两组间生存时间曲线($P = 0.021$)

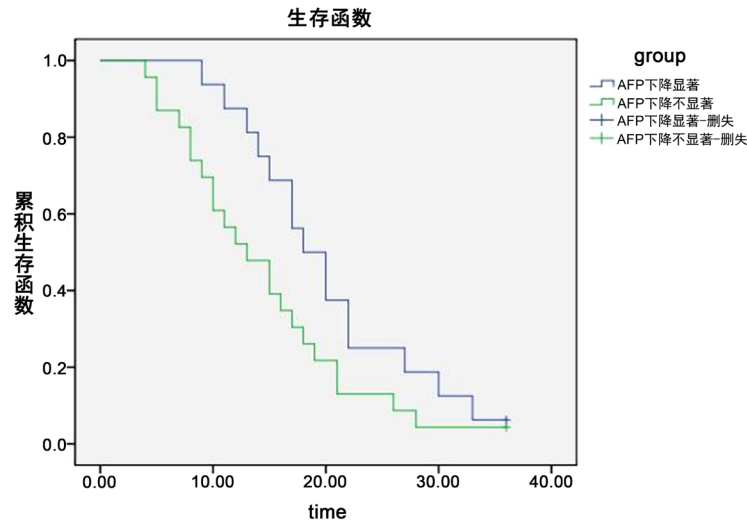


Figure 2. Curve: Survival time of AFP decline level ($P = 0.076$)

图 2. AFP 下降水平生存时间曲线($P = 0.076$)

4. 讨论

肝动脉化学栓塞(TACE)是中晚期原发性肝癌(PHC)主要的治疗手段之一, 有研究报道[5], 单纯 TACE 治疗 PHC 并不能完全控制肿瘤组织, 栓塞后的病理学检查显示大约只有 22%~50%的肿瘤组织被完全破坏。另外由于肝癌的血供来源于肝动脉、侧枝动脉及门静脉多重供血, 肿块直径较大的肝癌患者经 TACE

后, 肿块边缘的仍有侧枝动脉及门静脉参与供血, 在一定程度上影响了 TACE 的治疗效果, 也是单纯 TACE 治疗后肿块周围继续增长的主要原因之一。对于残余癌或肝癌复发的治疗没有统一的标准, 文献[6][7]报道了放射治疗、射频消融、冷冻、微波、酒精等方法, 取得的临床效果并不是很满意。有报道[8][9][10] SBRT 联合 TACE 对原发性小肝癌治疗优于单纯 TACE 治疗组, 且毒副反应轻微。

我们对于位于近肝脏边缘处原发性肝癌(最大直径 8.5 cm), 在两次或两次以上 TACE 治疗后影像学检查发现, 肿瘤栓塞不完全或肿块边缘有进展的患者可以采用调强放疗(IMRT)作为补充治疗手段。在我们的研究中, TACE 联合 IMRT 组, 12、18 和 24 个月生存率分别为 78.9% (15/19)、63.2% (12/19)和 31.6% (6/19), 中位总生存期为 20.2 个月。单纯 TACE 治疗, 12、18 和 24 个月生存率分别为 50.0% (10/20)、25.0% (5/20)和 10.0% (2/20), 中位总生存期为 13.7 个月。我们还发现在所有患者中治疗前后 AFP 水平下降显著的患者生存时间要优于下降不显著的患者, 差异无显著统计学意义可能与入组的样本量少有关系。在毒副反应方面和相关研究报道[11][12]类似, IMRT 组中有 9 名患者(47.4%)出现 1~2 级短暂疲劳, 6 名患者(31.6%)在 1 个月内出现 1~2 级胃肠道反应, 对症支持治疗症状得到缓解或消除后, 所有患者在随访期间未发现因 IMRT 引起的 3 级或更高的急性毒性。

综上所述, IMRT 对原发性肝癌是一种的姑息性无创治疗方法, 对 TACE 术后复发或残留的肝癌疗效显著, 毒副反应患者可接受。在 IMRT 治疗后 AFP 水平下降明显, 可能是生存预后的预测因素。

参考文献

- [1] 刘合代, 丁罡, 张明, 等. 肝动脉栓塞化疗联合放疗治疗原发性肝癌的疗效分析[J]. 现代肿瘤医学, 2015, 23(9): 1258-1261.
- [2] 吕江, 陈茂恩, 李冲. 原发性肝癌肝外侧支血供动脉的特点和介入治疗分析[J]. 癌症进展, 2016, 14(7): 703-705.
- [3] Marrero, J.A., Kulik, L.M., Sirlin, C., Zhu, A.X., et al. (2018) Diagnosis, Staging and Management of Hepatocellular Carcinoma: 2018 Practice Guidance by the American Association for the Study of Liver Diseases. *Hepatology*, **68**, 723-750. <https://doi.org/10.1002/hep.29913>
- [4] Watanabe, H., Okada, M., Kaji, Y., Satouchi, M., et al. (2009) New Response Evaluation Criteria in Solid Tumours Revised RECIST Guideline (Version 1.1). *Japanese Journal of Cancer and Chemotherapy*, **36**, 2495-2501.
- [5] Llovet, J.M., et al. (2012) EASL-EORTC Clinical Practice Guidelines: Management of Hepatocellular Carcinoma. *Journal of Hepatology*, **56**, 908-943. <https://doi.org/10.1016/j.jhep.2011.12.001>
- [6] Shiina, S., Tateishi, R., Arano, T., et al. (2012) Radiofrequency Ablation for Hepatocellular Carcinoma: 10-Year Outcome and Prognostic Factors. *American Journal of Gastroenterology*, **107**, 569-577. <https://doi.org/10.1038/ajg.2011.425>
- [7] Rahimi, R.S. and Trotter, J.F. (2015) Liver Transplantation for Hepatocellular Carcinoma: Outcomes and Treatment Options for Recurrence. *Annals of Gastroenterology*, **28**, 323-330.
- [8] Honda, Y., Kimura, T., et al. (2013) Stereotactic Body Radiation Therapy Combined with Transcatheter Arterial Chemoembolization for Small Hepatocellular Carcinoma. *Journal of Gastroenterology and Hepatology*, **28**, 530-536. <https://doi.org/10.1111/jgh.12087>
- [9] Su, T.-S., Lu, H.-Z., et al. (2016) Long-Term Survival Analysis in Combined Transarterial Embolization and Stereotactic Bodyradiation Therapy versus Stereotactic Body Radiation Monotherapy for Unresectable Hepatocellular Carcinoma >5cm. *BMC Cancer*, **16**, Article No. 834. <https://doi.org/10.1186/s12885-016-2894-9>
- [10] Takeda, A., Sanuki, N., et al. (2016) Phase 2 Study of Stereotactic Body Radiotherapy and Optional Transarterial Chemoembolization for Solitary Hepatocellular Carcinoma Not Amenable to Resection and Radiofrequency Ablation. *Cancer*, **122**, 2041-2049. <https://doi.org/10.1002/cncr.30008>
- [11] 芦东徽, 唐隽, 周俊平, 等. 三维适形放射治疗联合经皮肝动脉化疗栓塞不同序贯顺序治疗原发性肝癌伴门静脉癌栓的临床对照[J]. 中华肝脏病杂志, 2015, 23(3): 184-188.
- [12] 徐海杰, 刘天壤. 原发性肝癌三维适形放射治疗和介入治疗加放疗的疗效比较[J]. 系统医学, 2017, 2(3): 124-126.