

# 98岁患者大型脂溢性角化病1例并文献复习

黄建国<sup>1\*</sup>, 黄朝颀<sup>2</sup>, 龚启英<sup>1</sup>, 李桂明<sup>3</sup>

<sup>1</sup>广州市花都区人民医院皮肤科, 广东 广州

<sup>2</sup>暨南大学第一附属医院皮肤科, 广东 广州

<sup>3</sup>重庆医科大学第一医院皮肤科, 重庆

收稿日期: 2023年12月27日; 录用日期: 2024年1月24日; 发布日期: 2024年1月31日

## 摘要

患者女, 98岁, 右侧颞部长褐色皮疹20年。皮肤科情况: 右侧颞部长新生物, 呈花蕊状, 大小约为30 \* 35 \* 10 mm<sup>3</sup>。采用活检钳法活检。组织病理学示: 角化过度, 表皮显著增厚以棘层肥厚明显, 乳头瘤样增生可见, 角质囊肿及基底样细胞分布明显。诊断: 脂溢性角化病(棘层肥厚型)。治疗: 外用药物并随访。本研究有三大特点: 年龄大、皮损大、活检钳法, 三者均极少见, 并取得了满意结果; 本研究技术操作简便, 痛苦小, 无风险, 具有较高的应用价值, 值得临床推广并进一步研究。

## 关键词

脂溢性角化病, 98岁, 大型皮损, 活检钳法

# A Case of Large Seborrheic Keratosis in a 98-Year-Old Patient and Literature Review

Jianguo Huang<sup>1\*</sup>, Chaodi Huang<sup>2</sup>, Qiyong Gong<sup>1</sup>, Guiming Li<sup>3</sup>

<sup>1</sup>Department of Dermatology, Huadu District People's Hospital of Guangzhou City, Guangzhou Guangdong

<sup>2</sup>Department of Dermatology, The First Affiliated Hospital of Jinan University, Guangzhou Guangdong

<sup>3</sup>Department of Dermatology, The First Affiliated Hospital of Chongqing Medical University, Chongqing

Received: Dec. 27<sup>th</sup>, 2023; accepted: Jan. 24<sup>th</sup>, 2024; published: Jan. 31<sup>st</sup>, 2024

## Abstract

The patient is a 98-year-old female with a brown rash on the right temporal lobe for 20 years. Skin lesion examination: There are new creatures growing in the right temporal region, which are in

\*通讯作者。

文章引用: 黄建国, 黄朝颀, 龚启英, 李桂明. 98岁患者大型脂溢性角化病1例并文献复习[J]. 临床医学进展, 2024, 14(1): 2064-2069. DOI: 10.12677/acm.2024.141291

the shape of stamens, and the size is about  $30 * 35 * 10 \text{ mm}^3$ . Biopsy was used by biopsy forceps method. Histopathology results showed hyperkeratosis, marked thickening of epidermis, marked acanthosis, papillomatous hyperplasia, and obvious distribution of keratinocysts and similar to epidermal basal layer cells. Diagnosis: Seborrheic keratosis (spinous layer hypertrophy type). Treatment: Topical medication and follow-up. This study has three main characteristics: older age, larger skin lesions, and biopsy forceps method, all of which are extremely rare and have achieved satisfactory results. This research technique is easy to operate, less painful, and risk-free, and has high application value, which is worthy of clinical promotion and further research.

## Keywords

Seborrheic Keratosis, 98 Years Old, Large Skin Lesions, Biopsy Forceps Method

Copyright © 2024 by author(s) and Hans Publishers Inc.

This work is licensed under the Creative Commons Attribution International License (CC BY 4.0).

<http://creativecommons.org/licenses/by/4.0/>



Open Access

## 1. 引言

脂溢性角化病(Seborrheic keratosis, 也称老年疣, 基底细胞乳头状瘤)是一种良性的表皮角质形成细胞肿瘤[1]。本病常见黑素细胞增生, 有认为发病与人类乳头瘤病毒感染有关联, 但均有待进一步研究, 在与恶性黑色素瘤作鉴别时应作病理检查[1]。脂溢性角化病常发生于老年人, 当年龄太大、皮损太大、部位特殊时, 活检就存在一定的困难, “敢在太岁头上动土者” 罕见[1] [2]。本文介绍一位前三条均具备的特殊患者。

## 2. 临床资料

患者女, 98 岁, 坐在轮椅上, 由家属推入诊室。右侧颞部长褐色皮疹 20 年。

20 年前, 无明显诱因的出现右侧颞部长褐色丘疹, 芝麻大小, 慢慢长大, 不痛不痒。多次就医均为疑似诊断, 说法不一(如: 色素痣? 脂溢性角化病? 鳞状细胞癌? 基底细胞癌? 恶性黑色素瘤? 等等)。体检: 坐在轮椅上, 能回答简单的问题。皮肤科情况: 右侧颞部长新生物, 呈花蕊状, 颜色呈淡褐色、黄白色混杂, 皮损呈类圆形, 触之软, 无压痛, 大小约为  $30 * 35 * 10 \text{ mm}^3$  (图 1)。本次就医目的是: 明确诊断, 达到“明明白白”。经过医患双方反复沟通, 同意采用活检钳法[2]活检, 患者点头同意, 患者儿子签字同意。

取材方法

材料准备: 活检消毒包(内含活检钳一把, 无菌孔巾一块, 无菌纱布 2 块) (标注: 有效期内), 84 消毒液, 胶布, 病理标本袋(内含 10%甲醛溶液)。

操作步骤[2]:

A. 正确选取活检最佳部位(皮损完整, 典型, 新鲜处)。

B. 84 消毒液消毒三次, 直径范围 15 cm。

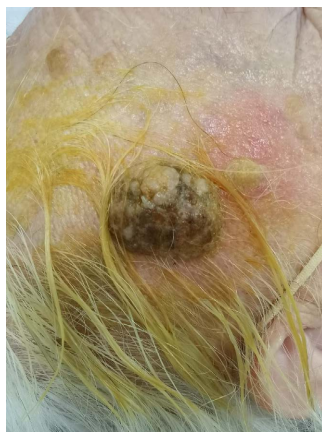
C. 铺无菌孔巾。

D. 右手持活检钳, 左手提捏起活检皮肤, 将活检钳嘴夹住“活检最佳部位”, 右手用力“卡嚓一下”, 皮损即取下, 立即放入病理标本袋。

E. 立即无菌纱布 2 块压住止血, 帖上 2 条胶布。

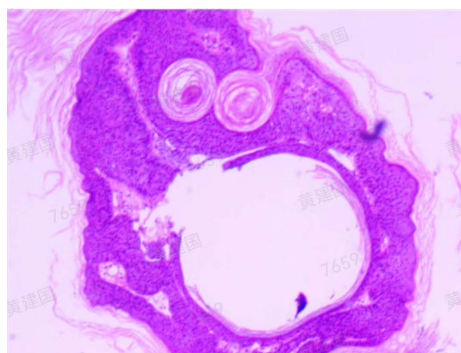
结束后第 3 天, 第 6 天各换药一次, 同时记录患者的不良反应。结果: 无明显不良反应。

皮损组织病理示：表皮角化过度，表皮显著增厚以棘层肥厚明显，乳头瘤样增生可见(图 2~4)，角质囊肿及基底样细胞分布明显(图 5、图 6)。诊断：脂溢性角化病(棘层肥厚型)。治疗：1) 硫软膏 1 支，氟氛那酸丁酯软膏 1 支，混合外涂，早上、中午各一次；2) 复方丙酸氯倍他索软膏 1 支，外涂，晚上一次；3) 随访。



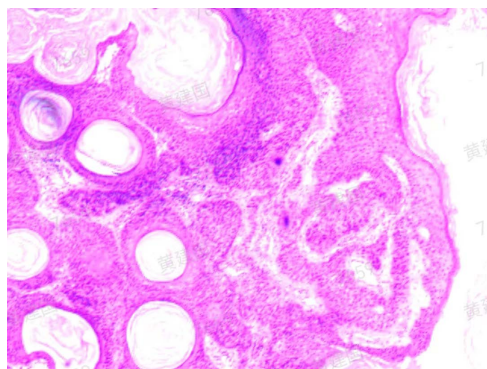
**Figure 1.** There is a neoplasm on the right temporal part, which is in the shape of a stamen, which color is light brown and yellow white mixed. The skin lesions like round, are soft to touch, without tenderness pain and exudation

**图 1.** 右侧颞部长新生物，呈花蕊状，颜色呈淡褐色、黄白色混杂，皮损呈类圆形，触之软，无压痛，无渗液



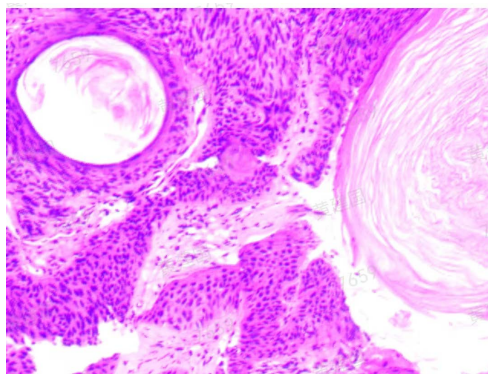
**Figure 2.** Hyperkeratosis, significant thickening of the epidermis with prominent acanthosis, visible papillomatous proliferation, and prominent distribution of keratinocysts and similar to epidermal basal layer cells (HE × 20)

**图 2.** 角化过度，表皮显著增厚以棘层肥厚明显，乳头瘤样增生可见，角质囊肿及基底样细胞分布明显(HE × 20)

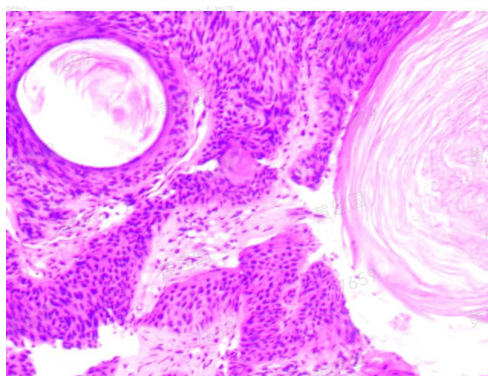


**Figure 3.** Hyperkeratosis, significant thickening of the epidermis with prominent acanthosis, and prominent distribution of keratinocysts (HE × 40)

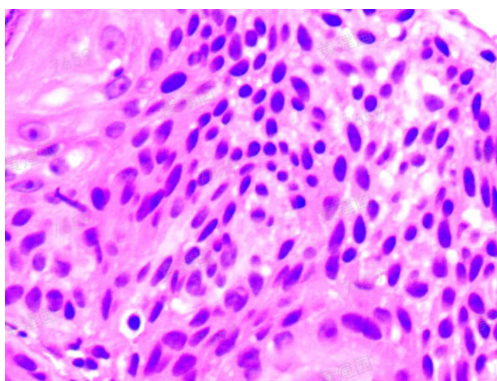
**图 3.** 角化过度，表皮显著增厚以棘层肥厚明显，角质囊肿分布明显(HE × 40)



**Figure 4.** Significant distribution of prickle cells, keratinocysts and similar to epidermal basal layer cells (HE × 100)  
**图 4.** 棘细胞, 角质囊肿及基底样细胞分布显著(HE × 100)



**Figure 5.** Significant distribution of prickle cells, keratinocysts and similar to epidermal basal layer cells (HE × 200)  
**图 5.** 棘细胞, 角质囊肿及基底样细胞分布显著(HE × 200)



**Figure 6.** A large number of similar to epidermal basal layer cells, which were small in size, which nucleus is relatively large, formed a striped distribution, interwoven into a network. The mesh is a connective tissue of the dermis (HE × 400)  
**图 6.** 大量基底样细胞: 体积小、胞核大, 形成条索状分布, 交织成网。网眼为真皮结缔组织(HE × 400)

### 3. 讨论

本研究特点一: 年龄 98 岁, 坐在轮椅上, 不免让医生产生“畏惧感”, 久而久之, 让患者及家属一致要求先精准诊断, 拒绝疑似诊断。我们通过检索百度学术, 国家科技图书文献中心, 知网, 万方医学, PUBMED, 维普期刊, 掌桥科技, 等数据库, 收集汇总 1990~2023 年的相关文献, 其中中文 100 篇、英文 100 篇, 并对其进行相关研究。刘波[3]等报道脂溢性角化病发病年龄 23~89 岁, 病程 2 个月~30 年;

邓列华[4]等研究发现脂溢性角化病容易误诊误治。在临床上易与多种良性皮肤肿瘤(例如:黑色素痣,线状表皮痣)、恶性皮肤肿瘤(例如:恶性黑色素瘤,鳞癌,基底细胞癌)相混淆,而导致治疗方法选择错误(良性肿瘤可选择激光,液氮冷冻,刮除等,恶性肿瘤采用手术治疗,放疗,化疗等)[1][2][3][4]。李云飞[5], Kinan [6]等分别研究发现脂溢性角化病并发原位黑色素瘤。这些与我们的研究方向大体上一致。

本研究特点二:方法学。右侧颞部长新生物,大小约为 $30 * 35 * 10 \text{ mm}^3$ ,属于大型皮损,如果采用整体切除加病检,则创面大,加之麻醉,故风险大,医患均不接受。我们采用活检钳法[2],无风险,痛苦小,一秒钟顺利完成,医患双方均愿接受。龚瑜[7]等报道过59岁女性臀部巨大脂溢性角化病一例,与我们研究的活检方法、年龄、部位、身体一般状况、患者诉求均不同。

本病例病理诊断为脂溢性角化病,李晓辉[8]等报道临床误诊率为39.81%。崔莉[9]等研究皮肤镜诊断脂溢性角化病是一个好方法、新方法;周红[10]等研究报道用皮肤CT诊断早期脂溢性角化病,也是一个好方法、新方法;Agata [11]等研究报道目前临床上经皮肤镜、皮肤CT诊断后还得进行组织病理学检查确诊,比较其相关性。故金标准还是组织病理学检查,这些与我们的研究观点是一致的。

脂溢性角化病是一种良性表皮角质形成细胞肿瘤,其病因尚不清楚[1][9][10][11][12],目前认为可能与日光暴晒、年龄及人乳头瘤病毒感染等因素有关[1][9][10][11][12]。治疗以外用药物,冷冻,激光,手术治疗为主[1][9][10][11][12]。最近研究发现脂溢性角化病的发病机理可能与日光照射,慢性炎症刺激,细胞因子及感染,家族遗传等有关,少数可能发生癌变[9][10][11][12]。还有一个有趣的发现:脂溢性角化病的发病机理主要是由于皮肤受损后感染人乳头状瘤病毒所致[13];在探究经典神经递质5-羟色胺(5-HT)对抗DNA病毒先天免疫的影响与作用机制时,发现5-HT可能通过5-HT转运体进入胞内发挥作用,抑制cGAS-STING通路(环鸟苷酸-腺苷酸合成酶(cyclic GMP-AMP synthase, cGAS),干扰素基因刺激蛋白(stimulator of interferon genes, STING))关键蛋白磷酸化,进而抑制下游I型干扰素基因的表达,从而影响宿主的抗病毒天然免疫能力[14]。这说明5-HT在脂溢性角化病的发病中可能有一定作用,二者之间的关联值得进一步研究[15][16][17][18]。

#### 4. 结论

综上所述,本研究有三大特点:年龄大、皮损大、活检钳法,三者均极少见,并取得了满意结果,本研究技术操作简便,痛苦小,无风险,具有较高的应用价值,值得临床推广并进一步研究。

#### 参考文献

- [1] 王侠生,徐金华,张学军,主编.现代皮肤病学[M].第二版.上海:上海大学出版社,2020:1307-1308.
- [2] 黄建国,黄朝昉,龚启英,等.特殊情况下的一种皮肤活检方法[J].医学诊断,2022,12(1):43-49.
- [3] 刘波,李晓静.脂溢性角化病148例临床与组织病理分析[J].临床皮肤科杂志,2021,50(6):335-337.
- [4] 邓列华,胡云峰,谢明,等.老年性脂溢性角化病143例临床及病理分析[J].中国老年学杂志,2011,31(6):1038-1039.
- [5] 李云飞,陈晓红,熊琦,等.面部脂溢性角化病并发原位黑色素瘤1例[J].中国皮肤性病杂志,2013,27(5):512-513.
- [6] Hayani, K.M., Zelger, B.G., Kind, P., et al. (2021) Seborrheic Keratosis with Sebaceous Differentiation, a Series of 8 Cases and Critical Review of the Literature. *The American Journal of Dermatopathology*, **43**, 801-810. <https://doi.org/10.1097/DAD.0000000000001948>
- [7] 龚瑜,许辉,史玉玲.巨大脂溢性角化病[J].临床皮肤科杂志,2015,44(2):96-97.
- [8] 李晓辉,翁智胜,彭洁雯,等.脂溢性角化病108例临床、病理及误诊分析[J].临床误诊误治,2020,33(8):27-30.
- [9] 崔莉,王贵佐,马小萍,等.皮肤镜检查在黑色素细胞痣、脂溢性角化病和基底细胞癌中的诊断价值[J].陕西医学杂志,2021,9(4):428-431.

- 
- [10] 周红, 胡亚莉, 王砚宁, 等. 皮肤 CT 对扁平疣和早期脂溢性角化病的特征分析[J]. 中国医药导报, 2013, 286(8): 98-99.
- [11] Janowska, A., Oranges, T., Iannone, M., *et al.* (2021) Seborrheic Keratosis-Like Melanoma: A Diagnostic Challenge. *Melanoma Research*, **31**, 407-412. <https://doi.org/10.1097/CMR.0000000000000756>
- [12] 沈颂科, 肖凤丽, 张学军. 脂溢性角化病的病因与治疗进展[J]. 国际皮肤性病学杂志(英文), 2009, 35(2): 104-106.
- [13] 徐华, 苏旭. 皮肤脂溢性角化病发病机理探讨[J]. 中国中医药科技, 2014(z1): 76-76.
- [14] 于希平, 李森, 李佩瑶, 等. 5-羟色胺调控抗病毒先天免疫的作用及机制探究[J]. 军事医学杂志, 2023, 47(10): 730-734.
- [15] 黄建国, 龚启英, 王千秋. 5-羟色胺在皮肤病中的研究进展[综述] [J]. 国外医学·皮肤性病学分册, 2001, 27(4): 201-203.
- [16] 黄建国, 李桂明. 5-羟色胺与皮肤病[综述] [J]. 皮肤病与性病杂志, 1999, 21(3): 13-16.
- [17] 黄建国, 龚启英, 李桂明. 人类皮肤中的 5-羟色胺能系统[J]. 中国皮肤性病杂志, 2005, 19(9): 564-566.
- [18] 黄建国, 龚启英, 李桂明. 人类皮肤中 5-羟色胺的免疫学作用机制[J]. 中国麻风皮肤病学杂志, 2006, 22(4): 312-315.