

一例PICC导管在体内断裂的病例分析

向美玲, 李 勇*

遂宁市中心医院放射影像科, 四川 遂宁

收稿日期: 2024年10月25日; 录用日期: 2024年11月19日; 发布日期: 2024年11月26日

摘 要

卫健委发布的《静脉治疗护理技术操作规范》明确表示PICC适用于中到长期的静脉治疗, 并且可以用于各种类型的药物输注。PICC置管技术具有简单安全的操作方式、避免多次穿刺、可降低化疗药物或高渗性液体对血管的伤害、便于放置、高度的安全性和便于携带等多种优势。但是如果使用不当, 会发生严重并发症, 最严重的并发症就是导管断裂。导管一旦断裂并进入体内, 会随着血流转移到心腔或肺动脉, 如果不能得到及时和有效的治疗, 可能发生异物阻塞、房颤的风险, 严重者会危及患者的生命安全。在2018年12月, 我院一名患者接受了乳腺癌手术并接受了中心静脉置管治疗, 但在术后出现了PICC导管断裂并游离到上下腔静脉以及右侧髂外静脉的不良情况, 经积极治疗, 没有给病人带来不良后果, 现将该案影像诊断与临床治疗体会报告如下。

关键词

导管断裂, 病人安全, 不良事件

A Case Analysis of PICC Catheter Rupture *in Vivo*

Meiling Xiang, Yong Li*

Department of Radiology, Suining Central Hospital, Suining Sichuan

Received: Oct. 25th, 2024; accepted: Nov. 19th, 2024; published: Nov. 26th, 2024

Abstract

The Technical Practice of Venous Therapy and Nursing issued by the National Health Commission clearly states that PICC is suitable for medium to long-term intravenous therapy and can be used for a variety of types of drug infusion. PICC catheterization technology has the advantages of simple and safe operation, avoiding multiple punctures, reducing the damage of chemotherapeutic drugs or

*通讯作者。

hypertonic fluids to blood vessels, easy placement, high safety, and convenience for carrying. However, if used improperly, serious complications can occur, with the most severe being catheter breakage. If the catheter breaks and enters the body, it can be carried by the blood flow to the heart chamber or pulmonary artery. If timely and effective treatment is not received, there is a risk of foreign body embolism and atrial fibrillation, and in severe cases, it can endanger the patient's life safety. In December 2018, a patient in our hospital received breast cancer surgery and received central venous catheterization. However, after the operation, there was an adverse condition in which the PICC catheter was broken and freed to the upper and lower vena cava and the right extrailiac vein. After active treatment, there was no adverse aftertreatment to the patient. The imaging diagnosis and clinical treatment experience of the case are reported as follows.

Keywords

Catheter Fracture, Adverse Events, Patient Safety

Copyright © 2024 by author(s) and Hans Publishers Inc.

This work is licensed under the Creative Commons Attribution International License (CC BY 4.0).

<http://creativecommons.org/licenses/by/4.0/>



Open Access

1. 研究背景

自 20 世纪 80 年代起, 通过外周植入中心静脉导管(PICC)在静脉治疗中的应用, 其使用频率以指数形式迅速上升[1]。在接受化疗的肿瘤病人中, 这种使用方法非常常见[2]。经外周静脉置入中心静脉导管(PICC)是唯一一项由护士独立操作的静脉导管技术[3]。PICC 是一种中心血管通路的设备, 它可以用于各种输液治疗, 并具有较长的留置期限。因其各种优点, 显著提高了肿瘤患者的生活品质[4]。国内的研究表明, PICC 的留置时间可以达到 1 年, 尤其适合长期接受化疗的肿瘤病人。但是, 随着 PICC 的留置时间逐渐增长, 与导管相关的一系列并发症也会持续上升。而其中最严重的一项并发症就包括导管断裂, 据调查研究显示, 这种并发症发生率介于 0.67%~3.50% [5]之间, 而因导管断裂导致的患者死亡率已经高达 50% [6]。根据我国的《静脉治疗护理技术操作规范》, PICC 带管的患者每周至少需要进行一次维护。当前, 我国面临着 PICC 患者在带管回家后应如何进行护理的实际问题。由于患者和他们的家属对 PICC 的专业知识了解不足、对自己的疾病缺乏认识, 以及采用了不规范的护理方式, 这不仅无法减轻患者的治疗压力, 还可能增加导管相关并发症的风险, 提高后续治疗的费用, 甚至可能引发导管相关的血流感染和非预期的拔管等严重后果。通过让更多的人了解和接受 PICC, 可以提高患者对导管维护的认识, 减少并发症的发生, 从而提高患者的生活质量[7]。未来的研究焦点将集中在如何通过高效的管理策略来寻找 PICC 患者在化疗间歇期的家庭和社区护理方法, 以最大程度地降低 PICC 并发症的发生率, 并将护士的服务范围扩展到家庭和社区。

2. 病例介绍

2.1. 临床资料

患者漆某某, 女性, 63 岁, 2018-12-07 于我院住院行乳腺癌根治手术, 术前胸部 CT 未见腔静脉内高密度影, 根据指南, 术后予以化疗, 病人及其家属在 PICC 知情同意书签字后放置导管, 护士将 PICC 导管放置于其左上臂贵要静脉内, 放置导管后病人成功地完成多次化疗, 此时病人未诉有明显的不适症状; 由责任护士对其进行 PICC 导管保养后, 病人带管离院, 并根据《静脉治疗护理技术操作规范》的要在嘱咐病人带管过程中每周来医院定时进行保养[8], 使用时尽量避免压力性损伤、用大于 10 ml 注射器

注射[9]。2022年7月患者主诉胸闷、胸痛来院复查, 2022-07-14胸部CT发现心包腔内长约7.6cm条状高密度影, 以及上腔静脉-下腔静脉内见条状高密度金属影(见图1(a)~(d)), 追问患者病史, 不排除静脉置管可能。于2022-07-20日行上、下腔静脉CTV及后处理技术发现: 上、下腔静脉内见条状高密度影, 上至胸6椎体水平, 下至腰5下缘水平, 末端似超出管壁外缘, 并在右侧髂外静脉内见另一条高密度金属影(见图2(a)~(e))。随后展开MDT会诊, 考虑中心静脉置管导管断裂遗留体内。

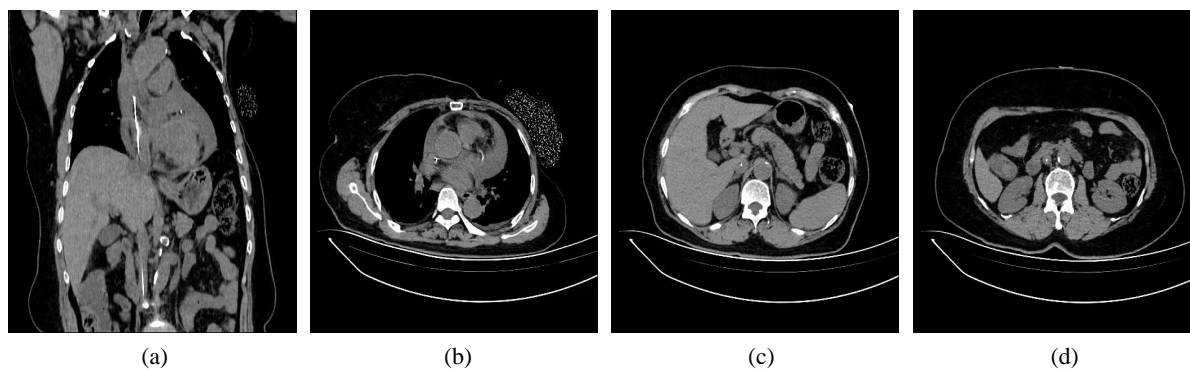


Figure 1. CT image
图 1. CT 图像

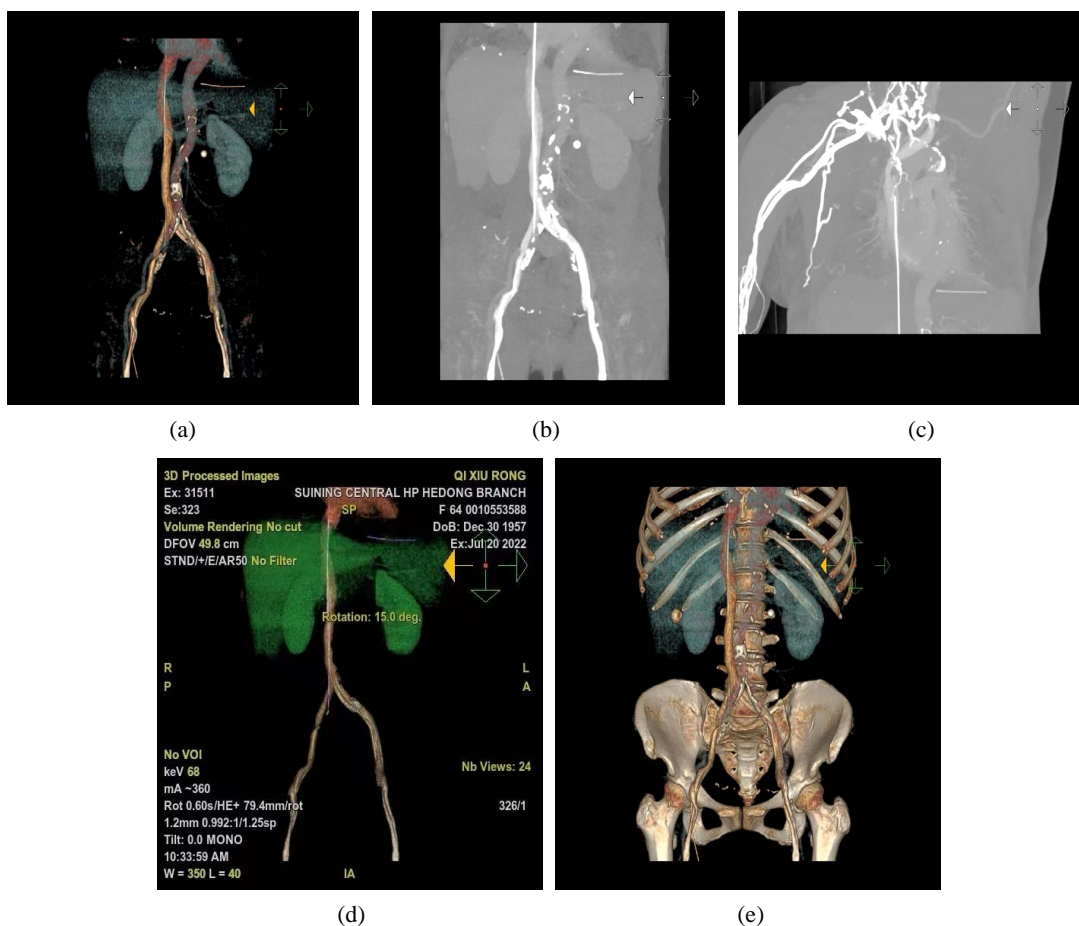


Figure 2. CT reprocessing image
图 2. CT 后处理图像

2.2. 治疗手术经过及结果

患者于 2022-07-21 行“全麻下行胸腔镜下胸腔切开异物取出 + 心包切开引流 + 胸腔闭式引流术、腔静脉内异物取出术 + 上、下腔静脉内异物取出术 + 上、下腔静脉造影 + 髂静脉造影术”。

术中所见：① 左侧心膈角处见长约 6 cm 金属导丝，部分导丝位于心包内。② 上腔静脉 - 下腔静脉内见导丝状异物，长约 30 cm；③ 右侧髂外静脉内导丝状异物，长约 7~8 cm。

手术经过：① 介入穿刺左侧颈内静脉、右侧股静脉，分别放置 8F 短血管鞘，肝素化。② 经过静脉送入导管及圈套器顺利抓捕并完整取出导丝状异物。随后经过精心护理，患者目前已经顺利康复。

3. 调查分析

医院组织多学科管理人员组织了一场关于此次不良事件的讨论会，并对此次事件的原因进行了深入分析，同时从“人员、制度、材料、环境、方法”五个维度进行了探讨。

1) PICC 导管的穿刺位置选择不恰当

根据相关规定，应为患者挑选最适合的穿刺位置，并尽量避免选择活动范围较广的关节。由于该患者的血管状况并不理想，因此选择在肘窝关节上方 1.5 cm 的位置进行穿刺。导管与透明延长管的连接点恰好位于肘关节的中心位置，这是在其臂部进行屈伸活动时的最佳位置。连接部位容易出现反折，从而导致导管受损。

2) 科室护理人员工作能力差异

① 护士在进行健康教育的过程中，没有对患者和其家属的认知水平有充分的认识，这导致了护士和患者之间的信息存在不平衡；

② 置管前、后由于健康教育的不足和教育内容的不规范性，患者往往对导管的相关知识知之甚少，并没有充分认识到并发症，特别是那些罕见的并发症的潜在风险。

3) 患者出院后未及时的随访，未及时进行导管的维护工作。

4) 医院的外部连续性护理并不到位，其追踪机制也存在缺陷

① 有报告显示，出院患者对 PICC 延续护理服务需求达 31.34% [10]；

② 未对基层县级医院进行相关知识培训及指导。

5) 患者的依从性比较差

① 患者忽略了带管的重要性，频繁地进行置管肢体的活动，过度拉伸导管；

② 患者由于交通困难，在县级基层医院未进行此技术操作时，没有及时前往高级医院进行维修；

③ 患者忽略了每周进行导管维护的重要性。

4. 改进护理措施

1) 由于 PICC 导管的穿刺位置选择不恰当和置管流程的不合理性，细化 PICC 的置管流程

① 选择了超声引导下的塞丁格技术，确保了正确的穿刺位置；

② 在进行置管的过程中，操作要非常细致，置管之前要对导管进行仔细的检查，确保导管与金属器械保持一定的距离，送管要轻柔，并在导管与金属柄连接时确保推进并锁定。

2) 为了解决 PICC 导管带管的不规范问题，在操作过程中严格专业化

① 优化固定方式的同时，采用采用“一种 PICC 护理专用保护套”来保护外露的导管，以防止导管反折、损坏或断裂；

② 关于外穿衣物的改进：在使用导管的过程中，患者需要穿上专为 PICC 护理设计的“一种专用衣物”，这样可以避免在输液时反复卷起袖子拉伸导管导致的摩擦，同时在冬季也能起到保暖的效果。

- 3) 考虑到科室护理人员的不同层级和工作能力的差异, 实施全员化的培训
 - ① 采用了多种智能化的培训方法;
 - ② 静疗专科的护士正在进行专门的专科培训活动;
 - ③ 进行四个层次的考核(包括护士长、骨干护士、科室其他护士、进修、规培、实习护士), 只有在理论和操作考核都合格之后, 才能进行导管的维护工作。
- 4) 对于那些出院后没有及时进行随访的患者, 我们采用了多种不同的随访方法, 并进行全方位的随访。
- 5) 为了解决院外连续性护理的不足和不规范问题, 采取了多样化的院外延续护理措施。
- 6) 鉴于患者的依从性较低, 以及护理人员在健康教育方面的意识不足和宣教内容的不规范, 我们决定实行健康教育的规范化措施。

5. 启发和教育

随着 PICC 导管被越来越多地使用, 各种难以预见的并发症和突发事件都有可能发生, 其中导管的断裂进入体内被认为是 PICC 导管置入后最严重的一种并发症。为了避免并发症的出现, 提出一些合理可行的建议:

- 1) 针对 PICC 置管和维护的医疗工作人员, 我们实施了全员全面的培训, 包括:
 - ① 开展“走出去, 请进来”的策略, 派遣护理核心人员进行外出学习、参与院外培训、院外交流学习、院外授课, 并邀请来自省外的杰出专家授课, 旨在全方位提升护理人员的专业素质;
 - ② 利用手机和电脑, 无论何时何地, 都可以观看视频、文章等内容。当遇到新颖或有趣的信息时, 可以在 PICC 微信交流群中分享, 遇到问题或疑惑时, 可以在群内进行讨论和学习, 并对存在的问题采取积极的整改措施;
 - ③ 采用了微信公众号、App 小程序、QQ 群共享、视频、图片、订阅资料、知识讲座、报告会、座谈会、事故教训现场会、音像制品、现场观摩演示、应急预案演练等多种方式进行培训。
- 2) 在进行置管前的评估和带管期间的管理时, 我们应该在与患者的交谈中特别强调 PICC 导管断裂等严重并发症的重要性, 并对患者及其家属进行深入的宣教。同时, 在评估患者的主观症状时, 也应注重与患者和家属之间的有效沟通^[11], 在带管的过程中, 加强随访:
 - ① 随访“网络化”: 创建一个 App 小程序来进行持续的健康教育活动。可以在 App 上上传相关的知识资料, 上传的方式包括文字、图片和视频等多种形式。推荐的内容涵盖了日常生活的管理指导、自我观察的指导以及如何应对和处理异常状况等方面;
 - ② 随访“信息化”: 通过创建微信群和 QQ 群, 责任护士可以在患者出院前确保患者能够熟练地使用手机来阅读和发送微信和 QQ 的信息。此外, 他们还可以在患者群的名片上标注患者的置管时间和末次换药时间, 并通过点对点的方式提醒患者及时进行导管维护, 同时也可以对患者提出的问题提供指导和帮助。
- 3) 在执行过程中, 必须严格遵循操作步骤, 合理地运用质量管理工具, 对 PICC 的置管和维护流程进行优化, 并将有效的解决方案纳入标准化流程, 同时持续进行改进。
- 4) 医疗机构应当强化对同质化管理的重视, 遵循统一的标准模式在整个医院范围内进行管理, 确保操作、管理和检查等各个环节都是规范的, 以实现诊疗管理的同质化。
- 5) 重视影像学的分析: 通过影像学的改变, 可以更加直观准确地发现 PICC 异常。放射科医师书写影像报告阅片时要更加仔细认真, 发挥“火眼金睛”, 不放过任何一处异常, 一旦发现异常应该立即与临床科室联系, 以便患者能够在最佳治疗时机得到处理与救治。

6) 采用基于 MDT 团队的合作模式, 与医院的静疗小组、药学中心、静脉输液配置中心、康复理疗科、血管外科、放射影像科和超声科等多个科室紧密合作, 确保为患者提供安全的 PICC 留置服务。

7) 确保出院后护理的连续性。

① 展开医院 - 社区 - 家庭的连续护理模式[12]:

a) 政府有能力为已出院的患者提供持续的院外护理, 并为此提供必要的设备和政策支持。

b) 当留置 PICC 的病人在家中时, 专业的社区护士或家庭护士会上门为他们提供咨询和护理服务, 或者由家庭照护公司派遣专业人员, 按照预定的时间上门进行导管的维护工作。

c) 社区医院可以为 PICC 家庭提供维护建议, 并制定出专业的操作准则和标准, 从而进一步加强 PICC 导管的护理体系。

d) 社区医疗机构应该加大力度宣传 PICC 导管维护相关知识, 为患者家属提供关于 PICC 导管维护的知识培训, 并广泛传播导管相关感染及患者自身疾病的相关信息。

② 实施全程无缝连接模式: 从患者入院到出院, 从置管前到拔管后, 进行全面的护理。

同 意

该病例报道已获得病人的知情同意。

参考文献

- [1] 邓春娥, 吴敏. 1 例血液肿瘤患者 PICC 导管断裂的原因分析及护理[J]. 当代护士(中旬刊), 2019, 26(12): 144-145.
- [2] 宋欢欢. 山东省二级及以上医院 PICC 实践现状的调查分析[D]: [硕士学位论文]. 济南: 山东大学, 2017.
- [3] 范彬, 黄芬, 张玉红, 等. 外周静脉置入中心静脉导管(PICC)在血液疾病患者中导管相关性血流感染及血栓形成的风险分析[J]. 中国实验血液学杂志, 2019, 27(1): 272-276.
- [4] 章海滨, 魏巍. PICC 拔管突发体内断管 1 例的原因分析及护理[J]. 护理与康复, 2019, 18(10): 92-94.
- [5] 周廷艳, 速凤媛. 一例 PICC 断管残端进入心脏的原因及护理[J]. 首都食品与医药, 2018, 25(16): 115-116.
- [6] Hernández, P.R., López, J.L.G., Martín, J.G. and Eguía, B.R. (2011) Care and Cost-Utility Indicators for High-Flow PICC Catheters: A Study. *British Journal of Nursing*, 20, S22-S27. <https://doi.org/10.12968/bjon.2011.20.4.s22>
- [7] 邱瑜, 姜珍, 季玲. 化疗休疗期患者 PICC 携管的个性化健康教育[J]. 江苏医药, 2010, 36(16): 1974-1975.
- [8] 陈爱珠, 林敏, 李雪凡, 等. 实施静脉治疗护理技术操作规范对锁骨下静脉置管效果的影响[J]. 福建医药杂志, 2018, 40(4): 164-165.
- [9] 周英, 封美娥, 娄怡, 等. 1 例 PICC 体内断管残端进入心脏的抢救处理及启示[J]. 护理学报, 2014, 21(17): 62-63.
- [10] 李晓芳, 李育玲, 于静. PICC 带管出院患者护理敏感性结局指标体系的构建[J]. 护理学报, 2019, 26(20): 5-10.
- [11] 孙专意, 谢彩琴. 自毁 PICC 导管致断管漂移至右心房 1 例的案例分析[J]. 护理与康复, 2014, 13(11): 1113-1114.
- [12] 彭思意, 魏涛, 李旭英. 白血病患者 PICC 家庭护理研究进展[J]. 齐鲁护理杂志, 2018, 24(19): 98-100.