Advances in Clinical Medicine 临床医学进展, 2024, 14(9), 842-848
Published Online September 2024 in Hans. https://www.hanspub.org/journal/acm
https://doi.org/10.12677/acm.2024.1492537

Hans汉斯

1例左室心肌致密化不全并发暴发性心肌炎患者行体外膜肺氧合的护理

李瓶芝*，尹礼义

湖南省人民医院(湖南师范大学附属第一医院)急诊医学科，湖南 长沙

收稿日期：2024年8月12日；录用日期：2024年9月5日；发布日期：2024年9月13日

摘 要

总结1例左室心肌致密化不全并发暴发性心肌炎患者行体外膜肺氧合的护理。护理要点如下：机械循环辅助期间动态监测患者生命体征变化；加强管道的护理，预防非计划性拔管；实施checklist清单交接管理；加强皮肤护理，降低压力性损伤风险；置管侧肢体缺血性损伤的监测及护理；动态调整抗凝策略，加强血栓及出血管理；落实集束化护理措施，防范和控制感染。患者经过18天的精细化治疗与护理后康复出院。

关键词

左室心肌致密化不全，暴发性心肌炎，机械循环辅助，护理

Nursing Care of a Patient with Left Ventricular Noncompaction Complicated by Fulminant Myocarditis Undergoing Extracorporeal Membrane Oxygenation

Pingzhi Li*, Liyi Yin

Department of Emergency Medicine, Hunan Provincial People's Hospital (The First Affiliated Hospital of Hunan Normal University), Changsha Hunan

Received: Aug. 12th, 2024; accepted: Sep. 5th, 2024; published: Sep. 13th, 2024

Abstract

This paper summarizes the nursing care of a patient with left ventricular noncompaction complicated

*通讯作者。

文章引用: 李瓶芝, 尹礼义. 1 例左室心肌致密化不全并发暴发性心肌炎患者行体外膜肺氧合的护理[J]. 临床医学进展, 2024, 14(9): 842-848. DOI: 10.12677/acm.2024.1492537

with fulminant myocarditis undergoing extracorporeal membrane oxygenation. The key points of nursing care are as follows: dynamic monitoring of changes in the patient's vital signs during mechanical circulatory assistance; strengthening the care of the tube to prevent unplanned extubation; implementing checklist handover management; strengthening skin care to reduce the risk of pressure injury; monitoring and nursing of ischemic injury of the cannulated limb; dynamically adjusting the anticoagulation strategy, strengthening the management of thrombosis and bleeding; implementing bundled nursing measures to prevent and control infection. The patient recovered and was discharged after 18 days of meticulous treatment and nursing.

Keywords

Left Ventricular Noncompaction, Fulminant Myocarditis, Mechanical Cycle Assisted, Nursing Care

Copyright © 2024 by author(s) and Hans Publishers Inc.
This work is licensed under the Creative Commons Attribution International License (CC BY 4.0).
http://creativecommons.org/licenses/by/4.0/
Open Access

1. 引言

左室心肌致密化不全(Left ventricular noncompaction, LVNC)为一种罕见的遗传性心肌病，其病因是在心内膜心肌胚胎发育过程中异常停止了心肌纤维的致密化，由于左室部分或完全缺失致密化，导致左室壁结构呈现出特征性异常，包括薄而非致密的外膜和厚实的非致密内膜，并伴有明显的小梁和深陷小梁间隐窝[1]。临床表现差异性较大，从无症状到恶性心律失常、陈旧性附壁血栓、心力衰竭等，甚至发生心源性猝死[2]。心肌炎(Myocarditis)是指在缺血、感染或创伤等损伤因素作用下引起的心肌组织发生炎症反应，其诊断依据包括既定的组织学、免疫学和免疫组化标准。暴发性心肌炎(Fulminant myocarditis, FM)是一种特殊的心肌炎临床病理类型，其以危及生命的心力衰竭为主要特征，表现为源自心脏的休克状态，需要应用正性肌力药物或机械循环支持(mechanical circulatory support, MCS)来维持组织灌注[3]。在暴发性心肌炎患者出现严重心功能不全且药物治疗无效的情况下，采用 ECMO 支持治疗已成为维持正常有效血流动力学功能的首选方法[4]。机械循环支持包括体外膜肺氧合(ECMO)、主动脉内球囊反搏(IABP)、持续肾脏替代治疗(CRRT)以及呼吸机辅助通气，其可有效降低患者的院内死亡率，实现暴发性心肌炎 54.5%~74.5%的总生存率[5]。主动脉内球囊反搏(intra-aorticballoonpump, IABP)是常用的心脏机械辅助治疗方法，可以增加心肌的供血和供氧，降低心肌耗氧量和心脏后负荷[6]。ECMO 的治疗容易出现各种各样的严重并发症，正确有效的实施护理措施可以有效的延长 ECMO 使用时间，有效的预防并发症的发生[7]。

2024 年 5 月 7 日收治的 1 例左室心肌致密化不全合并暴发性心肌炎患者，该患者病情复杂，给临床护理工作提出了挑战，经过多学科团队的精心治疗与护理，患者于 5 月 25 日成功出院，现将经验总结如下。本研究经本院伦理委员会批准，伦理号：2023-KY-0379-002。

2. 临床资料

2.1. 一般资料

患者男，37 岁，身高 172 cm，体重 73 kg，以“间断咳嗽 10 天，加重 2 小时”为主诉入院，既往体健。父母体健，否认家族遗传史。患者于当地医院完善相关检查提示肌钙蛋白和 CKMB 升高，BNP 升高，彩超 EF：33%，双肺大量积液，双肺肺炎，考虑为暴发性心肌炎，为求进一步诊治来我院就诊，初步诊断：1) 暴发性心肌炎心功能 IV (NYHA 分级)；2) 急性冠脉综合征。患者入院体查 T：36.5 度，P：

152 次/分，R：20 次/分，BP：90/55 mmHg，神志清楚，精神差，大汗、不能平卧，心功能失代偿状态，完善检查提示 05 月 07 日 NT-proBNP：3140.00 ng/L，氧分压：77.1 mmHg，血红蛋白 127 g/L，超敏肌钙蛋白 I 0.936 ug/L，D-二聚体：0.39 mg/L，心脏彩超射血分数(ejection fraction, EF)为 20%，LA47、LV57、RA50*41、RV27、全心增大、左室壁运动普遍减弱、左心功能下降(收缩 + 舒张)、右心功能低下，肺动脉高压(中度)，双侧胸腔积液，ECG 心率约 150 次/分。

2.2. 治疗与转归

综合患者病史患者发病前存在受凉感冒情况，入院后超敏肌钙蛋白 I 0.936u g/L，肌钙蛋白有升高，心电图存在 Q 波及部分 ST-T 改变，心率约 150 次/分，全身湿冷，不能平卧，考虑患者为暴发性心肌炎。针对暴发性心肌炎，尽早采取包括机械生命支持、免疫调节治疗、抗病毒治疗(尤其是神经氨酸酶抑制剂)为主的“以生命支持为依托的综合救治方案”(life support based comprehensive treatment regimen, LSBCTR)可将 FM 患者住院病死率降至 5%以下[8]。针对患者病情，给予免疫抑制剂甲泼尼龙 + 丙球足量治疗，维拉帕米 + 奥司他韦经验性抗病毒治疗，强心 + 血管活性药物治疗，并给予辅酶 Q10 + 曲美他嗪营养心肌治疗；给予镇静镇痛药物后气管插管并使用呼吸机辅助呼吸等对症支持治疗，予以完善冠状动脉造影(coronary angiography, CAG)提示冠脉无异常(图 1)。5 月 8 日 16 点行主动脉球囊反搏术，18 点 30 分患者因循环衰竭，大剂量血管活性药物应用后循环仍不稳定，通知 ECMO 团队予以行 ECMO 辅助，给予 V-A 模式，引流管：左侧股静脉 19 f/45cm，灌注管：左侧股动脉 15 f/13cm。转速：3350 r/min，流量：2.6 L/min，气流量：2 L，氧浓度：70%。入院 2 d，患者心脏彩超 EF 值 15%，左室壁运动普遍减弱，心脏功能进行性下降，予以逐渐减少血管活性药物使用，继续激素 + 丙球 + 抗病毒 + IABP + ECMO 治疗。入院 3 d，患者肾脏功能因灌注不足出现受损，给予利尿联合 CRRT 减轻容量负荷，入院 6 d，患者心脏彩超 EF 值 28%，左室搏动较前好转。入院 7 d，停用丙球及激素治疗，血小板计数：74×10^9/L，考虑肝素所致，予以减少流量并给予特比奥升血小板，超声检查：左室内径约 59 mm，左房内径约 35 mm，余房内径及大动脉根径在正常范围，左心室内未见明显附壁血栓，EF：30%，心内膜呈蜂窝状改变(心肌致密化不全)左室心肌过度小梁化。入院 8 d，患者低血管活性药物维持下血压尚可，超声检查：EF 值 31%，予以撤除 VA-ECMO。入院 9 d 予以试脱机，停用镇静镇痛药物，拔除气管插管，给予鼻导管吸氧后血氧饱和度 96%以上，患者无气促。入院 11 d，给予 IABP1：4 反搏，观察血压，血流动力学稳定给予拔除 IABP。入院 15 d，超声检查：EF：38%，左心增大，左室心肌过度小梁化，左室收缩和舒张功能减低，右室收缩功能正常，患者心功能进行性恢复(图 2)。经过一系列治疗后患者神志清楚、精神可，可自行下床活动，无胸闷，于 25 日顺利出院。患者出院后予以回访，患者现病情稳定，规律服药，未诉不适。

Figure 1. Coronary angiography images
图 1. 冠状动脉造影图像

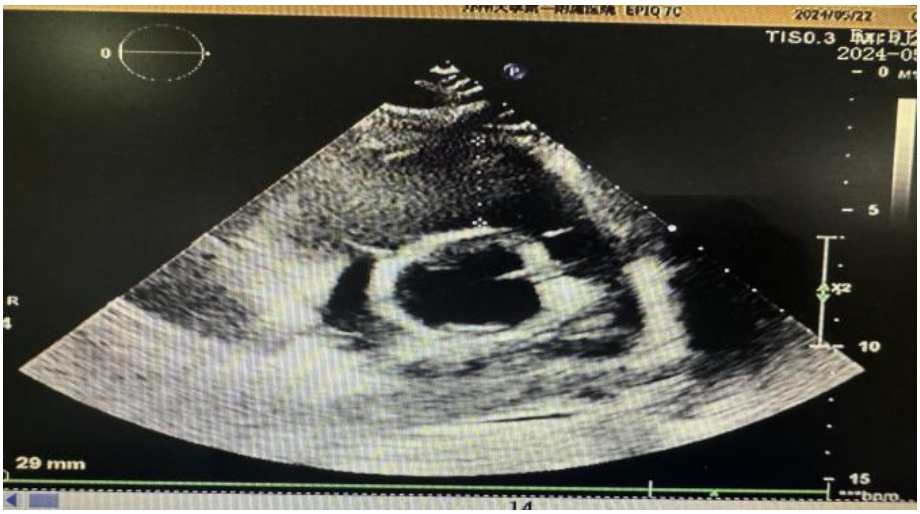

Figure 2. Ultrasonic image
图 2. 超声图像

3. 护理

3.1. 机械循环辅助期间动态监测患者生命体征变化

相关国内学者报告，IABP 可弥补 ECMO 平流灌注的不足，有效减轻左心室后负荷，增加冠状动脉的灌注，两者联合使用，能够提高循环支持，而 ECMO 联合 CRRT 治疗，能在体外循环呼吸支持的基础上及时避免液体过负荷，发挥肾脏支持作用，清除炎症介质，保证以上三者运行是护理的关键[9]。患者在使用 ECMO、IABP 及 CRRT 治疗期间未发生严重左右心室容量不平衡，非计划性拔管等不良事件。暴发性心肌炎患者的病情变化迅速，可快速出现多脏器功能衰竭。其中，血流动力学不稳定和心功能指标异常是最显著且危重程度的表现，因此，在患者疾病管理中，全面动态地监测和评估病情至关重要。① 每小时观察患者意识和瞳孔变化，并检查肌张力以及镇静镇痛是否达到目标水平；充分的镇静镇痛可以减少氧耗。② 持续进行血流动力学监测：包括心率、血压、中心静脉压等指标。③ 呼吸功能监测：呼吸频率、血氧饱和度以及动脉血气分析。④ 心功能指标的监测：包括心肌酶、BNP 水平、心电图和超声心动图。⑤ 体温监测：通过调节水箱温度以维持患者中央体温在 35~37 摄氏度之间。过低的温度会导致外周血管收缩，增加机体耗氧量并对凝血功能产生较大影响；而过高的温度则会引起外周血管扩张。使用膀胱测温导尿管连接心电监护实时监测核心体温，并观察四肢皮肤温度和颜色变化，同时注意保暖措施以及被动或主动活动。⑥ 液体管理：尿量是最简单直观评估组织灌注情况的指标和主要液体排出途径，在留置导尿管时使用精密集尿袋记录每小时尿量、颜色和性状，并准确记录患者入出水量并及时向医生反馈。根据医嘱使用利尿剂以保持负液平衡状态，在进行液体管理期间需密切观察电解质平衡情况，防止发生电解质紊乱。所有输液均通过输液泵控制速率，避免过快造成心脏负荷加重。

3.2. 加强管道的护理，预防非计划性拔管

患者于 5 月 8 日 20：15 分开始行 VA-ECMO 治疗，左侧股静脉置入深度 45 cm，左侧股静脉 13 cm，置管后予以缝线加压包扎以防止管道脱出，管道妥善固定于腿部，机器与管道位置合适，避免打折及扭曲，每小时检查管道一次，观察有无抖动及其他意外情况，如果穿刺部位渗血、贴膜卷边，及时予以消毒并更换，以防止尿液及其他液体污染。患者有 ECMO、CRRT、IABP、CVC、胃管、尿管等管道，特

别是 ECMO 管道脱出将直接危及到患者的生命安全，所以防止非计划拔管的发生极为重要。予以采取以下措施：① 所有的管道上都予以贴管道标识，使用二次固定装置妥善固定导管，随时检查连接处是否紧密。② 在护理文书上予以记录并进行动态评分，床头悬挂导管高危标志，每班测量导管外露长度并记录，班班交接。③ 每日评估患者的镇静镇痛是否合理，患者撤机前镇静镇痛量较前减少，患者稍有躁动不安，适当予以约束，予以心理护理，以防止患者因躁动导致管道脱出。④ 在给患者翻身或者外出时，一定要确保管道固定稳妥，防脱管。IABP 置管处用缝线固定导管，予以无菌敷料覆盖后用弹力绷带固定，防止管道脱出，定时冲洗 IABP 的管路，从而避免管路堵塞，球囊中心腔连接压力换能器，压力维持在 300 mmHg，定时更换 IABP 冲管用肝素盐水[10]。⑤ ECMO 联合 CRRT 治疗需要在血液净化过程中进行严格的无菌操作，以耦合 ECMO 管路。在使用 ECMO 血泵前后，需仔细监测压力，并防止逆行注入血液。在 CRRT 过程中，应密切观察各监测点的压力变化，并相应调整 ECMO 参数，及时检查 ECMO 与 CRRT 处，防止因连接不紧密导致的进气及漏血。患者住院期间未发生非计划性拔管。

3.3. 实施 checklist 清单交接管理

利用 Checklist 清单进行病情记录和管理，制作自制表格清单，内容包括患者意识、瞳孔、生命体征、ECMO 及呼吸机参数、管路、阳性实验室指标以及皮肤情况等[11]。在交接班时，采用打勾形式提醒护理人员关注每个班上的工作重点和需要观察的地方，每小时准确观察并记录相关数据，为 ECMO 应用过程中的效果评价提供可靠信息。由科室年资经验丰富的护士专人负责给予患者单间护理任务，以保证对患者病情掌握度，并及时反馈临床呼吸循环恶化指标和各项检测阳性指标，在护理文书重点记录并向科室医护工作群汇报。根据 Checklist 清单上的内容，在转运前做好转运准备工作以确保患者安全，并避免不良事件发生。ECMO 床旁核查清单是确保 ECMO 设备正常运行、及时发现并处理潜在问题以降低不良事件发生率的重要工具。

3.4. 加强皮肤护理，降低压力性损伤风险

ECMO 治疗期间患者床头抬高要低于 45°，下肢尽量避免弯曲，侧卧时也要保证幅度不宜过大，以保证 ECMO 和 IABP 的运行。使用充气减压床垫来减轻患者皮肤承受压力的程度，给患者翻身时至少需要 3 名护士，翻身动作轻柔，尽量把患者管道暴露，一人护好管道，注意患者脚踝处及脚后跟有无受压，患者受压部位给予水胶体敷料和泡沫敷料进行保护。患者存在胃肠功能不佳，于 5 月 13 日出现稀水样腹泻，通过调节肠道菌群和使用蒙脱石散来止泻。在患者出现腹泻后及时进行清理，并使用 3M 液体敷料保护肛周皮肤，保持床单位及衣服的清洁卫生，以防止压力性损伤。请营养科会诊后对患者的肠内营养摄入进行调整。此举使得患者的腹泻情况有所改善，每 4 小时回抽胃管时发现胃内残留较少。值得一提的是，在撤除 ECMO 之后该患者未出现压疮问题。

3.5. 置管侧肢体缺血性损伤的监测及护理

为了预防 ECMO 患者下肢缺血，应密切监测并及早发现治疗，以提高患者的预后[12]。5 月 8 日 20：30 分行左股远端灌注分流管时出现局部股部血肿，腘动脉血流缓慢，请超声科床旁评估后重新放置左股浅动脉灌注管，患者左侧大腿可见肿胀，5 月 10 日超声检查提示左侧股总动脉穿刺总后至腘窝上方肌间隙异常回声(考虑血肿及积液)。患者的灌注旁路和插管均管径偏细，尤其是接口处容易形成血栓而引起堵塞，每班监测患者腿围，每日超声检查插管周围部位有无血肿的发生，插管肢体的循环状态，评价插管位置及局部血流状态，及时观察患者两侧下肢皮温、颜色、足背动脉波动情况，及时发现有无下肢缺血并发症的发生。5 月 14 日患者左腿肿胀明显消退，超声检查未见明显异常，患者未出现下肢缺血并发症。

3.6. 动态调整抗凝策略，加强血栓及出血管理

ECMO 最常见且最严重的并发症是出血，发生率高达 30%左右，ECMO 应用时以普通肝素钠行全身肝素化[13]，直接表现：血液通过切口处渗出至体表或留至体腔，间接表现：血红蛋白浓度进行性下降，静脉引流量下降，脉压差降低和心率增快等，常见出血部位是插管位置及手术创面，全身性凝血功能障碍和应激反应则为口鼻腔、消化道及泌尿道，胸腹腔出血较为隐秘，颅内出血易致命。出血的预防：定时检测 APTT 或者 ACT，维持 APTT 于 50~70 s 或 ACT 于 160~200 s。定时检测血小板计数，维持其大于 70×10^9/L，若其小于 50×10^9/L 需及时输注血小板[14]。患者在应用全身肝素化建立 ECMO 之前，及时完成中心静脉和外周血管穿刺置管操作，以减少穿刺带来的损伤。吸痰、纤支镜等侵入性操作时动作应轻柔，负压不宜过大，保护呼吸道及消化道等黏膜完整。定时观察瞳孔的变化，全身皮肤有无出现淤青及瘀斑，各导管有无出现渗血情况，密切观察患者尿液颜色的改变，若出现肉眼血尿或深茶色尿应立即通知医生。根据实验室检查结果，监测 ACT 及 APTT，遵医嘱予以调整肝素钠的泵注速度。血栓容易在血流慢或静止的位置、插管、三通接头、远端灌注管、离心泵底座、膜肺形成，定时检查氧合器内是否存在血栓，血栓表现为管路表面颜色深暗且不随血液移动，定时用强光照射管道及泵头、膜肺，患者泵头无血栓，膜肺前后可见少量血栓，如果有异常可以及时通知医生调整肝素或者更换相应耗材(如氧合器等)，同时还要观察患者有无皮温升高、肢体肿胀、等下肢血栓的临床表现；IABP 如有触发不良、低反搏压等情况，应警惕导管相关血栓形成。

3.7. 落实集束化护理措施，防范和控制感染

ECMO 支持下的医院感染很常见(感染率范围为 20.5%至超过 50%的 ECMO 运行)，并对生存率产生影响，然而，诊断和治疗具有挑战性，因为患者和回路之间的独特关系可能会成为感染的混杂因素，并加剧危重疾病中抗生素药代动力学的变异性[15]。多项研究证实，血流感染是 ECMO 支持患者的独立死亡因素[16]。院内感染的管理非常的重要，将患者置于单间，空气消毒机定时消毒，接触病人注意手卫生，每班擦拭床单位及所有仪器设备，每日使用可接触皮肤消毒湿巾擦拭患者皮肤，采用呼吸机相关肺炎集束化预防措施：① 抬高床头 30~45 度(无禁忌症)。② 每日唤醒及评估能否撤机拔管。③ 使用氯已定溶液行口腔护理，每日 2~4 次。④ 及时清理呼吸机管路的冷凝水。⑤ 建议使用声门下分泌物引流。⑥ 及时更换呼吸机管道。⑦ 每班监测气囊压，维持在 25~30 cm H_2O。⑧ 严格执行手卫生。及时监测患者的感染指标警惕相关血流感染，每日使用络合碘进行会阴部消毒，保持会阴部清洁干燥。严格执行导管相关感染预防措施，三通及接头及时更换，患者所有敷料有渗血及时换药，注意无菌操作。该患者在住院期间，未发生院内感染。

4. 小结

ECMO 联合 IABP 及 CRRT 的技术非常复杂且并发症较大，俗话说：“三分治疗，七分护理”，患者在 18 天的精细化治疗与护理过程中，医护团队熟练掌握患者病情，监测病情变化以及 ECMO 联合运行期间的护理、积极预防感染和处理相关并发症，帮助患者度过暴发性心肌炎的危险期，这对于提高患者护理质量和改善疾病转归至关重要。

声　明

该病例报道已获得病人的知情同意。

参考文献

[1] Nemes, A. (2023) Myocardial Mechanics and Associated Valvular and Vascular Abnormalities in Left Ventricular

Noncompaction Cardiomyopathy. *Journal of Clinical Medicine*, **13**, 78.

[2] 邱庆竹，谢利剑. 左心室心肌致密化不全致病分子遗传机制研究进展[J]. 儿科药学杂志, 2023, 29(11): 64.

[3] Venkataraman, S., Bhardwaj, A., Belford, P.M., Morris, B.N., Zhao, D.X. and Vallabhajosyula, S. (2022) Veno-Arterial Extracorporeal Membrane Oxygenation in Patients with Fulminant Myocarditis: A Review of Contemporary Literature. *Medicina*, **58**, 215.

[4] 何小龙，王文鑫，张鑫，等. 机械循环辅助装置在爆发性心肌炎中应用的研究进展[J]. 实用医学杂志, 2023, 39(17): 1461-1465.

[5] 郑静，方振红，张丽萍. 1 例暴发性心肌炎并发肝素诱导血小板减少症病人的护理[J]. 护理研究, 2022, 36(17): 3189-3192.

[6] 柳红娟，乔莹，陈晗睿，等. 2 例暴发性心肌炎清醒患者使用体外膜肺氧合联合主动脉内球囊反搏治疗的护理[J]. 中华护理杂志, 2021, 5(12): 1796-1799.

[7] 李云. V-AECMO 联合 CRRT 治疗急性爆发性心肌炎合并多脏器功能衰竭患者的护理[J]. 齐鲁护理杂志, 2020, 26(7): 118-120.

[8] 周超楠，伍伟锋. 暴发性心肌炎临床研究新进展[J]. 临床心血管病杂志, 2020, 36(11): 978-981.

[9] 李旭琴，冯洁惠. 1 例行机械循环辅助桥接心脏移植患者的术前护理[J]. 中华护理杂志, 2024, 59(9): 1114-1118.

[10] 刘娟娟，胡光玲. 1 例 ECMO 联合 IABP 治疗急性心肌梗死的护理[J]. 新疆医学, 2020, 50(9): 996-998.

[11] 邱小英，石泽亚，张艳，等. 1 例免疫检查点抑制剂相关暴发性心肌炎患者的护理[J]. 护理实践, 2022, 57(14): 1744-1748.

[12] 尹小雪，叶钢. 成人外周置管体外膜肺氧合支持过程中出血并发症的危险因素探讨[J]. 临床急诊杂志, 2024, 25(7): 348-351.

[13] 刘艳，陈志兰，曹新颖，等. 下肢灌注评估量表预防股静脉－动脉体外膜氧合患者下肢缺血的护理实践[J]. 中国体外循环杂志, 2023, 21(2): 107-110.

[14] 熊文珍. 护理目标管理预防 VV-ECMO 并发症的临床观察[J]. 护理实践与研究, 2021, 18(7): 1077-1080.

[15] Martínez-Martínez, M., Nuvials, F.X. and Riera, J. (2022) Nosocomial Infections during Extracorporeal Membrane Oxygenation. *Current Opinion in Critical Care*, **28**, 480-485. https://doi.org/10.1097/mcc.0000000000000976

[16] 徐志程，马玉婷，郑仁杰，等. 体外膜肺氧合期间院内感染的研究进展[J]. 临床医学研究与实践, 2024, 9(13): 191-194.