Advances in Clinical Medicine 临床医学进展, 2025, 15(8), 803-809
Published Online August 2025 in Hans. https://www.hanspub.org/journal/acm
https://doi.org/10.12677/acm.2025.1582300

Hans汉斯

术中手持显微镜技术在乳腺癌手术中切缘判断的应用

任乐乐[1,2]，葛肖飞[2]，潘婷婷[2]，蔡　茗[2]，马海燕[2]，何晨风[2]，王　静[2]，刘　峰[3]，方学庆[4]，赵　沨[5]，刘　超[6]，马小鹏[2*]

[1]蚌埠医科大学研究生院，安徽 蚌埠
[2]中国科技大学附属第一医院乳腺外科，安徽 合肥
[3]安徽省肿瘤医院乳腺外科，安徽 阜阳
[4]安徽池州市第一人民医院甲乳外科，安徽 池州
[5]安徽理工大学第一附属医院甲乳外科，安徽 淮南
[6]安徽树突光学科技有限公司，安徽 合肥

收稿日期：2025年7月12日；录用日期：2025年8月5日；发布日期：2025年8月13日

摘　要

目的：介绍一种新的在手术中判断乳腺癌手术切缘状态的方法，初步探讨术中手持细胞级显微镜技术在乳腺癌手术中判断肿瘤切缘的可行性。方法：回顾性分析我科2024年7月迄今完成的采用术中手持显微镜判断乳腺癌切缘的3例典型病例，比较其与术中快速切片及术后石蜡病理的结果，并分析患者临床资料及术后随访情况。结果：患者术中手持显微镜判断切缘的结果与术中冰冻及术后病理结果均相符合。结论："术中手持显微镜判断乳腺癌手术切缘"在保乳手术、保留乳头乳晕乳腺癌手术、乳腺癌根治术等乳腺癌手术中均具有较好的应用前景。

关键词

乳腺癌，术中，显微镜

The Application of Intraoperative Handheld Microscope Technology in Breast Cancer Surgery for Margin Assessment

Lele Ren[1,2], Xiaofei Ge[2], Tingting Pan[2], Ming Cai[2], Haiyan Ma[2], Chenfeng He[2], Jing Wang[2], Feng Liu[3], Xueqing Fang[4], Feng Zhao[5], Chao Liu[6], Xiaopeng Ma[2*]

[1]Graduate School, Bengbu Medical University, Bengbu Anhui

*通讯作者。

文章引用: 任乐乐, 葛肖飞, 潘婷婷, 蔡茗, 马海燕, 何晨风, 王静, 刘峰, 方学庆, 赵沨, 刘超, 马小鹏. 术中手持显微镜技术在乳腺癌手术中切缘判断的应用[J]. 临床医学进展, 2025, 15(8): 803-809. DOI: 10.12677/acm.2025.1582300

[2]Department of Breast Surgery, The First Affiliated Hospital of University of Science and Technology of China, Hefei Anhui
[3]Department of Breast Surgery, Anhui Provincial Cancer Hospital, Fuyang Anhui
[4]Department of Thyroid and Breast Surgery, Anhui Chizhou First People's Hospital, Chizhou Anhui
[5]Department of Thyroid and Breast Surgery, The First Affiliated Hospital of Anhui University of Science and Technology, Huainan Anhui
[6]Anhui Dendritic Optics Technology Co., Ltd., Hefei Anhui

Received: Jul. 12th, 2025; accepted: Aug. 5th, 2025; published: Aug. 13th, 2025

Abstract

Objective: To introduce a new method for judging the surgical margin status of breast cancer during surgery and to preliminarily explore the feasibility of handheld cell-level microscopy technology in judging tumor margins during breast cancer surgery. Methods: Three typical cases of breast cancer resection margin using intraoperative handheld microscope completed by our department from July 2024 to the present were retrospectively analyzed, and the results of intraoperative rapid sectioning and postoperative paraffin pathology were compared, and the clinical data and postoperative follow-up of patients were analyzed. Results: The results of the patient's intraoperative handheld microscope to determine the resection margin were consistent with the intraoperative freezing and postoperative pathological results. Conclusion: "Intraoperative handheld microscope to determine the surgical margins of breast cancer" has a good application prospect in breast cancer surgery, such as breast-conserving surgery, nipple-preserving areola breast cancer surgery, and radical mastectomy.

Keywords

Breast Cancer, Intraoperative, Microscope

Copyright © 2025 by author(s) and Hans Publishers Inc.
This work is licensed under the Creative Commons Attribution International License (CC BY 4.0).
http://creativecommons.org/licenses/by/4.0/
Open Access

1. 前言

乳腺癌手术切缘状态是影响手术预后的重要因素之一，切缘阳性会显著增加局部复发率，需要二次手术，文献报道切缘阳性导致二次手术率(补充切除或全乳切除)达 10%~30% [1] [2]。扩大切除不仅增加手术创伤，而且还可能导致乳房变形。目前针对肿瘤切缘评估的方法有：术中冰冻快速病理、印片细胞学、术中钼靶、ICG 荧光引导等技术，但仍然存在诸多未被满足的需求，如耗时长、精度不足、可视化不足、检测范围及样本有限等问题。

术中手持显微镜(EndoSCell®)可在体、最高可以放大 1280 倍观察肿瘤切缘，最早应用于神经外科领域，在脑胶质瘤手术中辨别肿瘤与正常脑组织的边界，其敏感性和特异性分别达到了 88%和 100% [3]。判断乳腺癌前哨淋巴结也取得满意的结果[4]；我们将其用于判断甲状腺癌是否累及喉返神经及气管也取得较好的效果[5]。本文通过 3 例乳腺癌手术的典型病例，介绍其在乳腺癌手术中切缘判断的应用价值。

2. 资料与方法

2.1. 临床资料

病例一：判断腺体切缘。患者女，36 岁，“左乳肿块局部切除后确诊乳腺癌 10 天”入院，查体：左乳 3 点钟见手术疤痕 3 cm，腋窝淋巴结未触及。门诊病理：左乳浸润性癌，WHO 2 级，周围见导管原位癌。Luminal A。2025-04-16 行左侧乳腺癌保乳根治术。

病例二：判断乳头乳晕基底切缘。患者女，31 岁，“发现左乳肿块 1 周”入院，查体：左乳外上象限可触及一肿块，大小约 2 cm × 2 cm，腋窝淋巴结未触及。乳腺超声：左乳外上象限 25 mm × 9 mm × 19 mm 低回声，左乳晕部位 3 点钟 9 mm × 6 mm × 8 mm 低回声结节，BI-RADS：4b 级。左侧腋窝显示大小约 8 mm × 6 mm 肿大淋巴结。术前穿刺活检：1) 左腋窝淋巴结镜下为淋巴组织。2) 左乳外上象限符合中核级导管原位癌。3) 左乳 3 点钟方向乳腺浸润性癌。免疫组化结果：ER (中−强+，90%)，PR (中−强+，80%)，HER2 (1+)，Ki-67 (+, 5%)。于 2025-05-27 行经腋窝腔镜左侧乳腺根治性切除术 + 同侧腋窝淋巴结清扫术 + 左侧乳房假体植入术。

病例三：判断皮肤切缘。患者女，62 岁。“发现右乳肿块 8 年”入院，查体：右乳偏外侧象限可触及一巨大肿物，大小约 10 cm × 10 cm，质硬，边界不清，移动度差，局部表面破溃，右侧窝可触及一肿大区域，约 3 cm × 2 cm 大小。乳腺超声：乳外下象限巨大低回声肿块，约 107 mm × 92 mm，边界不清，后缘与胸大肌分界不清，前缘局部突破皮肤层。右侧探及多个肿大淋巴结回声；BI-RADS 5 类；右侧腋窝肿大淋巴结(M 灶可能)。

诊疗经过：排除手术禁忌后于 2025-04-22 行右乳癌改良根治术 + 腋窝淋巴结清扫。

2.2. 手术方法

麻醉及手术体位：采用气管内联合静脉全麻，患者取仰卧位。

2.3. 手术步骤

遵循手术规范完成手术，病例一：保乳手术 + 前哨淋巴结活检。病例二：经腋窝腔镜左侧乳腺癌根治性切除术(保留乳头乳晕) + 腋窝淋巴结清扫术 + 乳房假体植入术。病例三：右乳癌改良根治术 + 腋窝淋巴结清扫。

在体采用手持显微镜 EndoSCell 判断切缘：病例一：判断腺体切缘，病例二：判断乳头乳晕基底切缘；病例三：判断皮肤切缘。

所有手术均由同一高年资主任医师采用术中手持显微镜 EndoSCell 系统(安徽树突光学科技有限公司，ES)完成，术中荧光染料的制备步骤如下：用 5%葡萄糖注射液稀释原液分别制备 0.125%荧光素钠和 0.5%亚甲蓝溶液。术中荧光成像标本的制备步骤如下：对外科医生关注的可疑肿瘤的区域，先用浸有荧光素钠溶液的明胶海绵敷染 30 s，再用浸有亚甲蓝溶液的明胶海绵敷染 50 s，从而确保组织完全染色。染色后使用 5%葡萄糖注射液再次冲洗。标本制备完成后使用 EndoSCell 扫描仪扫描观察组织以确认病理结果。

对离体标本采用术中手持显微镜 EndoSCell 系统二次扫描，然后送术中冰冻及术后常规病理。

3. 结果

三例患者均成功完成手术。术中显微镜能观察到：正常的乳腺组织细胞排列规则，可见清晰腺体、导管结构或间质细胞，而浸润癌的细胞图像中腺体或导管结构杂乱甚至消失，细胞核大大小小且密度很高，差异明显。三例患者切缘的显微镜观察，冰冻及术后常规病理结果一致。

病例 1 判断保乳手术腺体切缘，术中显微镜发现下切缘导管内癌，下切缘扩大切除后切缘显微镜观察未见癌残留，均与术中冰冻相符合(图 1、图 2)。案例 2 判断保留乳头乳晕的基底切缘，术中显微镜观察基底切缘阴性，与距乳晕较远区肿瘤阳性对照区别明显(图 3~5)。案例 3 判断皮肤切缘阴性，术中显微镜观察的皮肤阴性切缘，与肿瘤表面皮肤阳性切缘有明显差异(图 6~8)。

病例 1：术中显微镜

Figure 1. Intraductal carcinoma observed at the inferior margin
图 1. 下切缘见导管内癌

Figure 2. No carcinoma involvement observed in the re-excised inferior margin
图 2. 下切缘补切未见癌累及

切缘冰冻：下切缘见导管内癌累及。上、内、外、基底切缘未见癌累及。第二次送检：下切缘补切未见癌累及。术中前哨淋巴结(0/6)。术后病理提示：乳腺浸润性癌。上切缘(−)，下切缘(−)，内切缘(−)，外切缘(−)，基底切缘(−)。前哨淋巴结(−) 0/6 枚。pT2N0M0，Luminal A。

病例 2：术中显微镜

Figure 3. Laparoscopic observation after areolar base staining
图 3. 乳晕基底染色后腔镜观察

Figure 4. Negative areolar base
图 4. 乳晕基底阴性

Figure 5. Positive control of tumor in the distant areolar region
图 5. 距乳晕较远区肿瘤阳性对照

术中快速冰冻送检左前哨淋巴结 1/5 枚见癌转移(宏转移)，左乳头基底部未见明显癌累及。术后常规病理提示：乳腺浸润性癌，左外上 1.2 cm × 1.2 cm × 1 cm，非特殊型；左乳晕 3 点高级别导管内癌伴坏死 5 cm × 0.4 cm。左乳头基底部未见癌累及。腋窝淋巴结(1/10)枚。pT1bN1aM0，Luminal A。

病例 3：术中显微镜

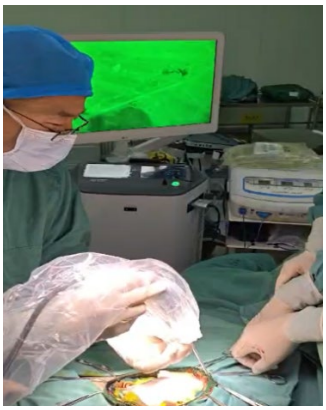

Figure 6. Observation of skin margins
图 6. 观察皮肤切缘

Figure 7. Negative skin margins
图 7. 皮肤阴性切缘

Figure 8. Positive tumor margin at skin surface
图 8. 肿瘤表面皮肤阳性切缘

术后常规病理提示：乳腺浸润性癌，肿瘤：10 cm × 10 cm × 9.5 cm，非特殊型，WHO 3 级，乳头下方(+)，皮肤(+)，基底切缘(−)，上切缘、下切缘及外切缘均未见癌累及。右侧腋窝淋巴结(−) 0/24 枚。pT4N0M0，Luminal B (未送术中冰冻)。

4. 讨论

乳腺癌手术切缘状态是影响手术预后的重要因素之一，切缘阳性需要二次手术，否则增加术后复发的风险。中国因术中广泛采用快速冰冻病理检查，切缘阳性率显著低于欧美，但术中冰冻快速病理判断切缘，存在耗时长、取材有限等问题。术中手持显微镜技术最早应用于神经外科领域，细胞级荧光导引技术能够在术中瘤腔内进行实时探查，既能离体又在体观察，从而辅助医生实现微米级精准的手术操作，减少对周围正常组织的不必要损伤[3]-[5]。

病例 1 通过显微镜扫描，快速判断并筛选出重点可疑区域在下切缘，与冰冻结果一致，能减少冰冻取材漏检的风险。病例 2 中 EndoSCell®可以快速全面探查整个基底部，弥补了冰冻病理取材有限的不足。病例 3 患者的肿瘤体积较大，皮肤切缘周长近 30 cm，如果送冰冻病理取材点位多、耗时长，而 EndoSCell®不仅可以快速探查整个瘤腔切缘，还能精准指导手术，避免切除范围过大增加创伤。通过术中显微镜技术，上述保乳手术、保留乳头乳晕乳腺癌手术、乳腺癌根治术病例均获得阴性切缘。

5. 结论

本文通过分析 3 类乳腺癌手术中需要判断切缘的典型病例，显示术中手持显微镜(EndoSCell®)在乳腺癌手术中具有较好的潜在应用价值。随着 AI 技术的加持及大样本的临床研究，未来将有更多的应用被发现。

基金项目

安徽省卫生健康科研项目(AHWJ2022b011)；安徽省卫生健康科研项目(AHWJ2023A10015)；安徽理工大学 2023 年度医学专项培育项目(H2 重大项目) (YZ2023H2A006)。

声　明

该病例报道已获得病人的知情同意。

参考文献

[1] Smith, B.L., Hunt, K.K., Carr, D., Blumencranz, P.W., Hwang, E.S., Gadd, M.A., *et al*. (2023) Intraoperative Fluorescence Guidance for Breast Cancer Lumpectomy Surgery. *NEJM Evidence*, **2**, 1-11. https://doi.org/10.1056/evidoa2200333

[2] Lebya, K., Garcia-Smith, R., Swaminathan, R., Jones, A., Russell, J., Joste, N., *et al*. (2017) Towards a Personalized Surgical Margin for Breast Conserving Surgery—Implications of Field Cancerization in Local Recurrence. *Journal of Surgical Oncology*, **115**, 109-115. https://doi.org/10.1002/jso.24469

[3] Wu, W., Xie, B., Zhang, X., Zheng, C., Sun, H., Jiang, M., *et al*. (2023) Application of a Novel Miniaturized Histopathologic Microscope for *Ex Vivo* Identifying Cerebral Glioma Margins Rapidly during Surgery: A Parallel Control Study. *Journal of Craniofacial Surgery*, **35**, 228-232. https://doi.org/10.1097/scs.0000000000009787

[4] Chen, J., Yu, B., Shen, T., Wang, Y., Ren, F., Yang, L., *et al*. (2023) A Prospective Comparison of a Modified Miniaturised Hand-Held Epifluorescence Microscope and Touch Imprint Cytology for Evaluation of Axillary Sentinel Lymph Nodes Intraoperatively in Breast Cancer Patients. *Cytopathology*, **35**, 136-144. https://doi.org/10.1111/cyt.13312

[5] 饶良蜜, 吴德林, 王子康, 等. 术中手持细胞级显微镜系统在甲状腺癌手术中的应用价值探索[J]. 中国实用医药, 2025, 20(15): 74-77.