

一例双侧发育性髋关节发育不良患者的自身对照研究：Ganz截骨术较保守治疗在6年随访中展现更优中期疗效

李晓辉, 闫新峰*

山东第一医科大学第一附属医院(山东省千佛山医院)骨关节外科, 山东 济南

收稿日期: 2026年3月1日; 录用日期: 2026年3月24日; 发布日期: 2026年4月2日

摘要

未经治疗的发育性髋关节发育不良(Depvelopmental Dysplasia of the Hip, DDH)可继发骨关节炎, 需行髋臼周围截骨术(Periacetabular Osteotomy, PAO, 即Ganz截骨术)等干预措施以保留髋关节。PAO通过矫正髋臼方向, 改善股骨头覆盖, 从而延缓软骨退变。本文报道一例38岁女性双侧DDH患者(Tönnis 1级), 其右侧髋关节接受PAO手术, 左侧髋关节采用保守治疗。6年随访结果显示, 右侧髋关节功能稳定(Tönnis 1级), 外侧中心边缘角(Lateral Center-Edge Angle, LCEA)由术前 4° 改善至 37° , 髋臼深度由1.79 mm增至16.46 mm; Harris髋关节评分(HHS)由45分提升至71分。相反, 左侧髋关节进展为重度骨关节炎(Tönnis 3级), LCEA降至 1° , 髋臼深度减至3.23 mm, HHS由83分降至36分, 最终需行全髋关节置换术(Total Hip Arthroplasty, THA)。本病例凸显了PAO通过生物力学矫正有效延缓骨关节炎进展的优势, 支持对DDH患者进行早期外科干预。

关键词

发育性髋关节发育不良, Ganz髋臼周围截骨术, 髋关节骨关节炎

A Self-Controlled Study of a Patient with Bilateral Developmental Dysplasia of the Hip: Ganz Osteotomy Demonstrates Superior Mid-Term Efficacy Compared to Conservative Treatment over a 6-Year Follow-Up

*通讯作者。

文章引用: 李晓辉, 闫新峰. 一例双侧发育性髋关节发育不良患者的自身对照研究: Ganz截骨术较保守治疗在6年随访中展现更优中期疗效[J]. 临床医学进展, 2026, 16(4): 922-927. DOI: 10.12677/acm.2026.1641323

Xiaohui Li, Xinfeng Yan*

Department of Bone and Joint Surgery, The First Affiliated Hospital of Shandong First Medical University (Shandong Provincial Qianfoshan Hospital), Jinan Shandong

Received: March 1, 2026; accepted: March 24, 2026; published: April 2, 2026

Abstract

Untreated developmental dysplasia of the hip (DDH) leads to secondary osteoarthritis, necessitating interventions such as PAO for hip preservation. Periacetabular osteotomy (PAO, Ganz osteotomy) corrects acetabular orientation to improve femoral head coverage, thereby delaying cartilage degeneration. This study reports a 38-year-old female with bilateral DDH (Tonnis grade 1) treated with PAO (right hip) and conservative therapy (left hip). At 6-year follow-up, the right hip exhibited stable function (Tonnis grade 1), with lateral center-edge angle (LCEA) improving from 4° to 37° and acetabular depth increasing from 1.79 mm to 16.46 mm; the Harris Hip Score (HHS) improved from 45 to 71. Conversely, the left hip progressed to severe osteoarthritis (Tonnis grade 3), with LCEA decreasing to 1°, acetabular depth reducing to 3.23 mm, and HHS declining from 83 to 36, ultimately requiring total hip arthroplasty (THA). This case highlights PAO's efficacy in delaying osteoarthritis progression through biomechanical correction, advocating for early surgical intervention in DDH.

Keywords

Developmental Dysplasia of the Hip, Ganz Periacetabular Osteotomy, Hip Osteoarthritis

Copyright © 2026 by author(s) and Hans Publishers Inc.

This work is licensed under the Creative Commons Attribution International License (CC BY 4.0).

<http://creativecommons.org/licenses/by/4.0/>



Open Access

1. 引言

发育性髋关节发育不良(DDH)是一种常见的儿童和成人骨骼肌肉系统疾病,其特点是髋臼覆盖不足,导致髋关节生物力学失衡和关节面接触应力分布异常。据流行病学资料显示,DDH在新生儿中的发病率为1.5~20%,女性患者是男性的4~8倍,左侧受累多于右侧。若不及时治疗,约60%~80%的DDH患者将发展为继发性髋关节骨关节炎,最终需要接受全髋关节置换术(THA)。值得注意的是,因DDH继发行THA的患者中,年轻患者(<40岁)占比高达21%~29%,这给患者的生活质量和长期预后带来严峻挑战[1][2]。

DDH的病理生理机制涉及髋臼和股骨近端的发育异常。在正常髋关节中,髋臼提供约70%~80%的股骨头覆盖,形成稳定的“球窝”结构。而在DDH患者中,由于髋臼发育浅平、前倾角异常或外侧覆盖不足,导致关节接触面积减少、压力集中,进而加速关节软骨磨损,引发炎症反应和骨关节炎进程[3]。影像学上,外侧中心边缘角(LCEA) < 20°、髋臼指数 > 15°、髋臼深度 < 7 mm均是诊断DDH的重要指标,而Tonnis分级[4]则用于评估骨关节炎的严重程度。

当前DDH的治疗策略主要分为两大类:保守治疗与外科干预。保守治疗适用于轻度症状、轻度解剖异常或手术高风险患者,包括非甾体抗炎药、物理治疗、体重管理、活动调整等。然而,保守治疗仅能缓

解症状,无法纠正根本的解剖结构异常。外科干预分为保髋手术(如 PAO、股骨截骨术)和关节置换手术。其中,髋臼周围截骨术(PAO, Ganz 截骨术)已成为成人 DDH 保髋治疗的金标准,尤其适用于骨骼成熟但尚未进展至晚期骨关节炎(Tönnis 0~2 级)的患者。PAO 通过多平面截骨重新定位髋臼,增加股骨头覆盖,恢复正常的生物力学环境,从而延缓或阻止骨关节炎进展。文献报道,PAO 的 10 年生存率(即无需 THA)可达 85%~95%,20 年生存率约为 70%~80% [1] [2]。

然而,临床实践中对于 DDH 患者何时从保守治疗转向外科干预仍存在争议。目前,尚缺乏在同一患者体内比较 PAO 与保守治疗效果的高质量证据,尤其是在 35 岁以上成人中。因此,本研究报道一例 38 岁女性双侧 DDH 患者,其右侧髋关节接受 PAO 手术,左侧髋关节采用保守治疗,并对其 6 年随访结果进行对比,旨在为 DDH 的早期手术干预提供临床决策依据,同时探讨个体化治疗策略的重要性。

2. 病例报告

患者,女性,38 岁,因“右髋疼痛加重 3 天,久行后加剧”就诊。患者自述右髋部隐痛已持续 3 年,近 3 天疼痛明显加重,行走超过 500 米即感右髋疼痛,休息后可缓解。否认外伤史,无发热、皮疹等全身症状。既往史无特殊,无长期用药史。个人史:已婚,育有 2 女,否认家族性髋关节疾病史。体格检查示右髋屈曲及外展受限(Patrick 试验阳性),左髋无症状。影像学检查包括双髋正位 X 线片和 CT 扫描,证实双侧 DDH 伴轻度骨关节炎(Tönnis 1 级)。影像学参数测量显示:术前双侧外侧中心边缘角(LCEA)分别为右 4°、左 5°(正常值 > 25°);髋臼深度分别为右 1.79 mm、左 6.35 mm(正常值 > 7 mm),见图 1(A),图 1(B);右侧髋臼指数为 28°,左侧为 25°(正常值 < 15°);双侧股骨头外侧移位,关节间隙轻度狭窄。由两名经验丰富的骨科医师独立进行三次 LCEA 及髋臼深度测量,取其均值用于分析,以确保数据的可靠性。

鉴于患者病情,对右髋施行 PAO 手术。手术操作包括于髂前上棘上方行截骨、髋臼缘修整、髋臼前旋及螺钉内固定[3]。术后 6 周开始部分负重(约全负重的 25%),并于 6 周至 3 个月内逐步过渡至完全负重行走[5]。术后即刻影像学检查显示髋臼覆盖改善(LCEA: 右 34°,左 6°;髋臼深度: 右 13.08 mm,左 7.36 mm)(图 1(C),图 1(D))。术后 6 周及 3 个月复查,影像学对位及髋臼参数保持稳定,见图 1(E)~(H),HHS 评分分别提升至右 76 分、左 81 分。

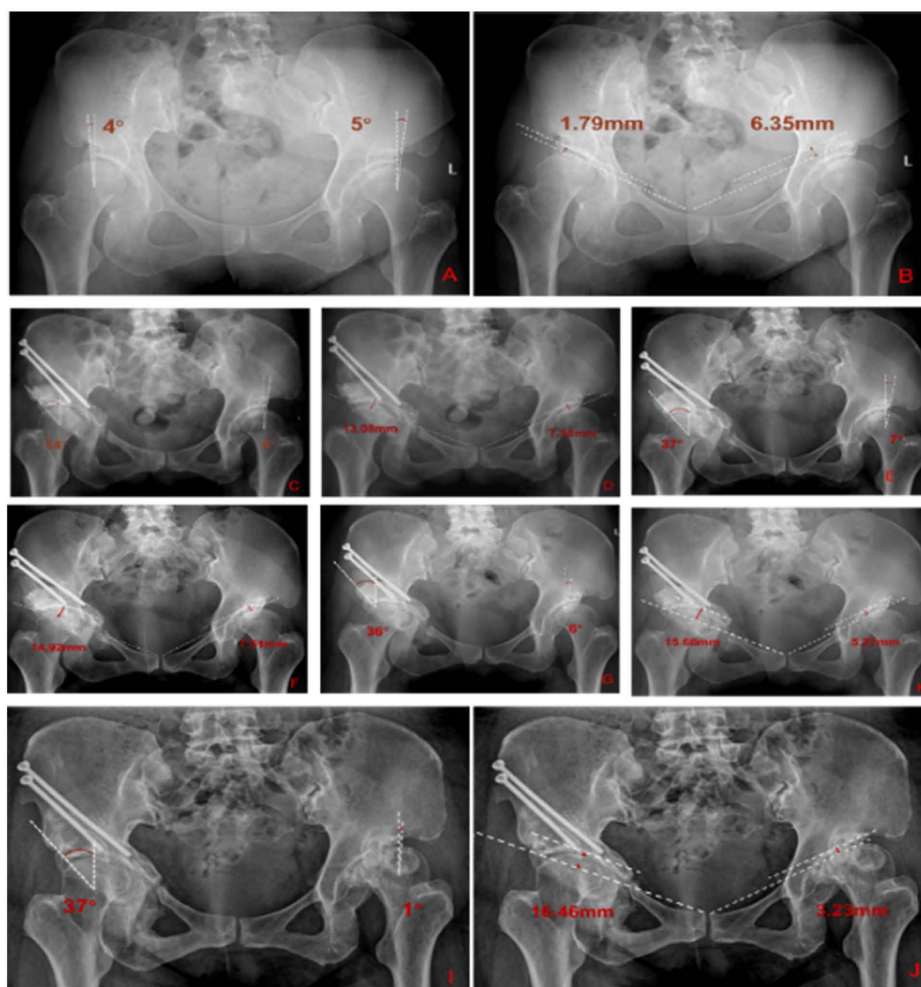
左髋采用标准化标准治疗,包括:1) 患者教育与共享决策,说明 DDH 的病理基础、症状波动特点及非手术治疗目标;2) 活动调整与负荷管理,保留无痛日常活动,减少或暂停诱发腹股沟痛的长时间负重、深屈髋及旋转相关活动,必要时使用手杖/拐杖减轻患侧负荷;3) 结构化康复训练,以改善髋关节动态稳定性为目标,优先强化髋外展肌、伸肌、深层外旋肌及核心肌群,训练由低负荷局部控制逐步过渡到整体功能训练,由双腿训练逐步进展至单腿控制训练,并根据疼痛反应与动作质量进行分级推进;4) 药物治疗采用塞来昔布,遵循最低有效剂量和最短疗程原则;5) 对持续症状者可个体化考虑影像引导下注射治疗作为短期镇痛辅助手[6]。术后 6 年随访时,右髋经 PAO 治疗后功能维持稳定,Harris 髋关节评分为 71 分,影像学维持 Tönnis 1 级,外侧中心边缘角(LCEA)为 37°,髋臼深度 16.46 mm(表 1,图 1(I),图 1(J)),提示髋臼覆盖充分且关节应力分布处于相对稳定状态。患者可独立行走约 3000 米,日常生活完全自理,仅在长时间活动后出现轻度疲劳感,无明显疼痛或不稳表现,显示关节功能与生活质量均处于可接受水平。

相比之下,左髋在长期异常生物力学环境下持续退变,最终进展为重度骨关节炎(Tönnis 3 级)。影像学显示 LCEA 进一步降至 1°,髋臼深度减少至 3.23 mm,提示髋臼覆盖严重不足及负重区应力高度集中;功能评估显示 Harris 评分降至 36 分,伴持续性疼痛(VAS 8 分)、行走距离缩短至约 100 米及明显跛行,严重影响日常生活能力。鉴于症状进行性加重及关节结构破坏不可逆,最终行 THA。手术过程顺利,术后 6 周随访显示左髋功能显著改善,Harris 评分恢复至 83 分,疼痛明显缓解,步态趋于稳定,生活质量显著提高。

目前双侧髋关节功能评分分别为右侧 71 分、左侧 83 分。见表 1, 患者对整体治疗效果表示满意。该病例提示, PAO 可在中长期内维持关节结构与功能稳定, 而未及时干预的髋臼发育不良则可能迅速进展为终末期骨关节炎, 最终需行关节置换。

Table 1. Longitudinal radiographic and functional outcomes of bilateral DDH under different treatment pathways
表 1. 不同治疗路径下双侧 DDH 治疗的纵向影像学及功能结果

Parameter	Preoperative (Right)	6-Year-Post-PAO (Right)	Preoperative (Left)	6-Year-Follow-Up (Left)
LCEA (°)	4	37	5	1
Acetabular Depth (mm)	1.79	16.46	6.35	3.23
HHS	45	71	83	36



(A) 术前双侧 LCEA; (B) 术前双侧髋臼深度; (C) 术后双侧 LCEA; (D) 术后双侧髋臼深度; (E) 术后 45 天双侧 LCEA; (F) 术后 45 天双侧髋臼深度; (G) 术后 3 个月双侧 LCEA; (H) 术后 3 个月双侧髋臼深度; (I) 术后 6 年双侧 LCEA; (J) 术后 6 年双侧髋臼深度。

Figure 1. Longitudinal radiographic assessment of bilateral DDH: changes in LCEA and acetabular depth before treatment, after surgery, and during follow-up

图 1. 双侧 DDH 的纵向影像学评估: LCEA 与髋臼深度的术前及术后变化

3. 讨论

发育性髋关节发育不良(DDH)作为一种复杂的三维骨性畸形,其病理本质是髋臼对股骨头的覆盖不足,导致关节生物力学失稳,接触应力分布异常,导致生物力学失稳,加速软骨退变,使患者易患早发性骨关节炎。据文献报道,Tönnis 1 级的 DDH 患者在 10 年内进展至 Tönnis 3 级或需行 THA 的概率约为 25% [7]。当前的治疗策略包括保守治疗与外科干预(如 PAO、THA)。然而,保守治疗无法纠正髋臼形态,且可能带来药物相关并发症。

尽管 THA 能有效缓解疼痛与僵硬,相比之下,THA 虽然能有效缓解疼痛和恢复功能,但在年轻 DDH 患者中面临严峻挑战。由于 DDH 患者的解剖异常、骨量不足和软组织平衡问题,THA 手术难度大,术后并发症风险高。更重要的是,年轻患者活动需求高,假体寿命有限,翻修率显著增高。研究表明,因 DDH 而行 THA 的年轻患者(<40 岁) 10 年内翻修率可达 17% [8],远高于其他原发病诊断的 1.2%。每次翻修手术都会导致骨量进一步丢失,功能恢复更差,最终可能面临关节融合或截肢的极端情况。因此,在可能的情况下,保髋治疗应优先于关节置换。PAO 已成为成人 DDH 保髋治疗的金标准,通过三维髋臼重定向,可获得可重复的长期疗效。通过改善股骨头覆盖(例如,将 LCEA 从<10°提升至 25°~35°),PAO 能恢复关节稳定性,延缓软骨退变,其 10 年生存率(即避免行 THA)超过 91.3% [9]。现有研究多在不同患者间进行比较,但个体差异(如体重、生活方式)会干扰结果;关于同一患者双侧不同治疗方案的中期疗效,高质量证据仍十分匮乏。

本病例的自身对照结果清晰地展示了 PAO 在治疗髋臼发育不良中的结构性与功能性获益。右髋术前外侧中心边缘角(LCEA)仅 4°,提示严重覆盖不足及关节接触应力集中。经 PAO 矫正后,LCEA 改善至 37°,髋臼对股骨头的覆盖显著增加,使负荷由边缘区转移至更为耐受应力的髋臼穹隆区。在 6 年随访中,关节功能维持稳定(Harris 髋关节评分由 45 分提高至 71 分,见表 1),影像学分级维持 Tönnis 1 级,表明关节软骨退变进程得到有效控制。相较之下,左髋采用保守治疗后,LCEA 由 5°进一步降至 1°,提示覆盖持续丧失及生物力学环境恶化;Harris 评分由 83 分迅速下降至 36 分,反映疼痛加重及功能显著受限,最终需行 THA。这一对比表明,保守治疗虽可在短期内缓解症状,但难以改变异常应力分布所驱动的结构退变进程。

当然,PAO 并非适用于所有 DDH 患者。理想的候选者应满足以下条件:年龄 < 40 岁(部分研究扩展至 50 岁),Tönnis 分级 0~2 级,关节间隙保存,股骨头球形良好,无严重内翻或外翻畸形,BMI < 30,无严重内科合并症。手术禁忌症包括:严重骨关节炎(Tönnis 3~4 级),关节强直,活动性感染,神经肌肉疾病,预期寿命 < 10 年等。术前详细评估和患者教育至关重要,包括手术目标、预期效果、康复过程和可能的并发症(如神经损伤、骨不连、异位骨化等,发生率约 5%~15%)。

需要指出的是,成人 DDH 的治疗并非仅限于“保守治疗”与“PAO/THA”两分法,而是涵盖了非手术管理、关节镜处理、骨盆/股骨截骨以及关节置换等连续治疗谱。现有综述指出,成人 DDH 的治疗决策需综合考虑年龄、症状严重程度、LCEA 及其他覆盖参数、软骨与盂唇状态、是否合并股骨前倾或近端股骨畸形,以及骨关节炎分期。对于多数存在明确骨性覆盖不足的成人髋臼发育不良,髋臼截骨术仍是最常用的关节保留手术;而对于已进入明显骨关节炎阶段、关节保存价值有限者,THA 仍是合理选择。

此外,关节镜清理及软骨清理、微骨折、ACI/MACI/AMIC 等软骨修复技术可用于处理伴发的局灶性软骨损伤,在部分病例中可作为关节镜或联合手术的一部分改善症状;但这些技术主要针对软骨病损本身,并不能单独纠正 DDH 所致的骨性覆盖不足和异常应力集中。因此,对于以结构异常为主导的 DDH 病例,软骨修复更适合作为辅助性或联合性策略,而非替代骨性矫形[10] [11]。

综上,对于合并显著股骨前倾异常、近端股骨畸形或多平面失配的患者,骨盆截骨术亦可与股骨截

骨联合, 以进一步恢复髋关节的力线与稳定性。也正因如此, 成人 DDH 的治疗应强调个体化分层决策: 边缘性不稳定可考虑关节镜或联合术式, 明显骨性覆盖不足且关节软骨尚可者优先考虑 PAO 等保髋截骨, 而重度骨关节炎患者则更适合 THA。

本研究的局限性在于单病例报告, 证据级别较低。尽管自身对照设计增强了结果的说服力, 但仍需更大样本量的前瞻性研究和更长随访时间(>10 年)来验证 PAO 的长期获益。此外, 本例患者未对左髋进行规律随访, 可能影响了保守治疗效果的评估。未来研究应关注 PAO 手术技术的标准化、康复方案的优化以及预测手术成功的影像学 and 生物标志物, 从而实现 DDH 治疗的个体化和精准化[12]。

声明

已获得患者知情同意, 授权发表本病例报告及相关影像资料。

利益冲突声明

作者声明无利益冲突。本研究未获得公共、商业或非营利部门任何资助机构的专项经费支持。

参考文献

- [1] Bakarman, K., Alsiddiky, A.M., Zamzam, M., Alzain, K.O., Alhuzaimi, F.S. and Rafiq, Z. (2023) Developmental Dysplasia of the Hip (DDH): Etiology, Diagnosis, and Management. *Cureus*, **15**, e43207.
- [2] Vaquero-Picado, A., González-Morán, G., Garay, E.G. and Moraleda, L. (2019) Developmental Dysplasia of the Hip: Update of Management. *EFORT Open Reviews*, **4**, 548-556. <https://doi.org/10.1302/2058-5241.4.180019>
- [3] Kamath, A.F. (2016) Bernese Periacetabular Osteotomy for Hip Dysplasia: Surgical Technique and Indications. *World Journal of Orthopedics*, **7**, Article No. 280. <https://doi.org/10.5312/wjo.v7.i5.280>
- [4] Kovalenko, B., Bremjitt, P. and Fernando, N. (2018) Classifications in Brief: Tönnis Classification of Hip Osteoarthritis. *Clinical Orthopaedics & Related Research*, **476**, 1680-1684. <https://doi.org/10.1097/01.blo.0000534679.75870.5f>
- [5] Disantis, A.E., Ruh, E., Martin, R., Enseki, K. and McClincy, M. (2022) Rehabilitation Guidelines for Use Following a Periacetabular Osteotomy (PAO): A North American Based Delphi Consensus. *International Journal of Sports Physical Therapy*, **17**, 1002-1015. <https://doi.org/10.26603/001c.38043>
- [6] Bannuru, R.R., Osani, M.C., Vaysbrut, E.E., Arden, N.K., Bennell, K., Bierma-Zeinstra, S.M.A., et al. (2019) OARSI Guidelines for the Non-Surgical Management of Knee, Hip, and Polyarticular Osteoarthritis. *Osteoarthritis and Cartilage*, **27**, 1578-1589. <https://doi.org/10.1016/j.joca.2019.06.011>
- [7] Casartelli, N.C., Maffiuletti, N.A., Valenzuela, P.L., Grassi, A., Ferrari, E., van Buuren, M.M.A., et al. (2021) Is Hip Morphology a Risk Factor for Developing Hip Osteoarthritis? A Systematic Review with Meta-Analysis. *Osteoarthritis and Cartilage*, **29**, 1252-1264. <https://doi.org/10.1016/j.joca.2021.06.007>
- [8] Rahm, S., Hoch, A., Tondelli, T., Fuchs, J. and Zingg, P.O. (2021) Revision Rate of THA in Patients Younger than 40 Years Depends on Primary Diagnosis—A Retrospective Analysis with a Minimum Follow-Up of 10 Years. *European Journal of Orthopaedic Surgery & Traumatology*, **31**, 1335-1344. <https://doi.org/10.1007/s00590-021-02881-w>
- [9] Ahmad, S.S., Giebel, G.M., Perka, C., Meller, S., Pumberger, M., Hardt, S., et al. (2021) Survival of the Dysplastic Hip after Periacetabular Osteotomy: A Meta-Analysis. *HIP International*, **33**, 306-312. <https://doi.org/10.1177/11207000211048425>
- [10] Gala, L., Clohisy, J.C. and Beaulé, P.E. (2016) Hip Dysplasia in the Young Adult. *The Journal of Bone and Joint Surgery*, **98**, 63-73. <https://doi.org/10.2106/jbjs.o.00109>
- [11] Wilson, E.S., Wagner, K.R. and Spiker, A.M. (2024) Borderline Hip Dysplasia—Best Treated with Hip Arthroscopy or Periacetabular Osteotomy? *Current Reviews in Musculoskeletal Medicine*, **17**, 538-547. <https://doi.org/10.1007/s12178-024-09928-5>
- [12] Kosuge, D., Yamada, N., Azegami, S., Achan, P. and Ramachandran, M. (2013) Management of Developmental Dysplasia of the Hip in Young Adults: Current Concepts. *The Bone & Joint Journal*, **95**, 732-737. <https://doi.org/10.1302/0301-620x.95b6.31286>