

# 右上肢痛风石截肢合并2型糖尿病1例病例报道

刘若凡\*, 李亚, 周昕睿, 邵小娟, 高志强

西安医学院第一附属医院, 陕西 西安

收稿日期: 2026年4月28日; 录用日期: 2026年5月22日; 发布日期: 2026年5月29日

## 摘要

本文通过病例分析与文献回顾, 阐述患者从尿酸代谢异常、血糖升高到痛风石截肢术后血糖调节的疾病演进及治疗过程, 包括降尿酸和降糖药物选择, 旨在为2型糖尿病合并痛风截肢患者提供血糖管理策略, 避免因血糖控制不良引发术后伤口感染、愈合障碍, 改善预后。

## 关键词

糖尿病足, 痛风石, 高尿酸血症, 糖尿病

# A Case Report of a Patient with Type 2 Diabetes and Gouty Tophi in the Right Upper Limb Resulting in Amputation

Ruofan Liu\*, Ya Li, Xinrui Zhou, Xiaojuan Shao, Zhiqiang Gao

The First Affiliated Hospital of Xi'an Medical University, Xi'an Shaanxi

Received: April 28, 2026; accepted: May 22, 2026; published: May 29, 2026

## Abstract

Through case analysis and literature review, this paper elaborates on the disease progression and treatment process of the patient, from abnormal uric acid metabolism and elevated blood glucose to blood glucose regulation after tophus amputation. It covers the selection of uric acid-lowering and hypoglycemic drugs, aiming to provide blood glucose management strategies for patients with type 2 diabetes complicated by tophus amputation. This is to avoid postoperative wound infections and healing disorders caused by poor blood glucose control, and ultimately improve the prognosis.

\*第一作者。

文章引用: 刘若凡, 李亚, 周昕睿, 邵小娟, 高志强. 右上肢痛风石截肢合并2型糖尿病1例病例报道[J]. 临床医学进展, 2026, 16(5): 3306-3312. DOI: 10.12677/acm.2026.1652152

## Keywords

Diabetic Foot, Gouty Tophi, Hyperuricemia, Diabetes

Copyright © 2026 by author(s) and Hans Publishers Inc.

This work is licensed under the Creative Commons Attribution International License (CC BY 4.0).

<http://creativecommons.org/licenses/by/4.0/>



Open Access

## 1. 引言

全世界大约 90% 的糖尿病患者患有 2 型糖尿病(T2D),这是最常见的糖尿病类型[1]另一项研究表明,高尿酸血症在中国的患病率为 13.1%~13.3% [2]。高尿酸血症与糖尿病风险增加有关[3]。尿酸可能通过抑制一氧化氮的生物活性和促进炎症因子或脂肪细胞因子的分泌在胰岛素抵抗中发挥作用,这会影胰岛胰岛素刺激的葡萄糖摄取[4]。几项研究表明,高尿酸血症与糖尿病之间存在交互关联[5][6]。糖尿病和痛风及高尿酸血症均为常见的代谢性疾病,这两种疾病常并存,相互影响,增加了疾病治疗的复杂性。

## 2. 病历资料

### 2.1. 患者基本情况和主诉

患者,男,66岁,以“发现血糖升高10余年”之主诉入院,于2025-1-11就诊于西安医学院第一附属医院内分泌科,10年前发现患者血糖升高,当时口干、多饮、多尿等症状,就诊于当地医院完善相关检查后诊断为“2型糖尿病”,给予“吡格列酮二甲双胍片15mg2次/日”降糖治疗,监测空腹血糖波动在8~10mmol/L,餐后血糖波动在12~14mmol/L,3月前患者因血糖控制不佳调整降糖方案为“达格列净10mg1次/日、吡格列酮二甲双胍片15mg2次/日”降糖治疗,监测空腹血糖波动在9~10mmol/L,餐后血糖波动在10~12mmol/L,1月前患者因“痛风石”于我院整形烧伤创面修复外科行右上肢小臂截肢技术,于2024-11-19我院创面修复外科住院期间调整降糖方案为达格列净、吡格列酮二甲双胍片、阿卡波糖50mg<sup>3</sup>次/日降糖治疗,自诉血糖控制可。

### 2.2. 既往史

患者“痛风”25年,因“痛风石”于我院创面修复外科行右上肢小臂截肢技术,“高血压”病史12年,应用琥珀酸美托洛尔缓释片降压治疗,自诉血压控制尚可(具体不详),既往体健。

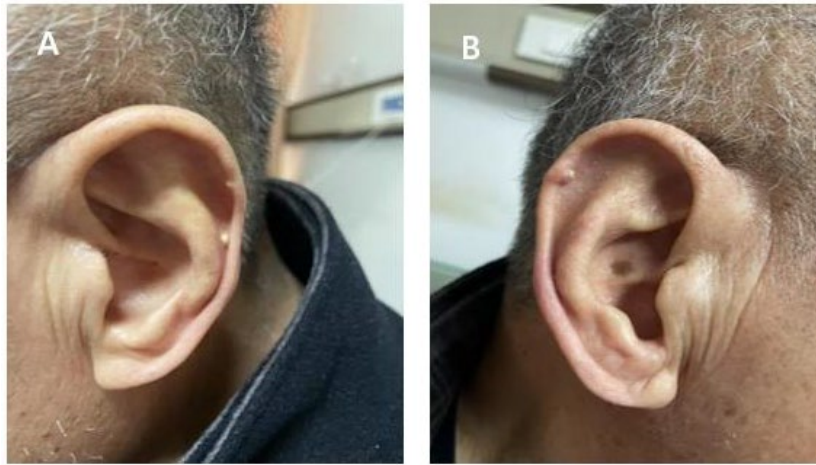
### 2.3. 体格检查

体温36.3℃,脉率84次/min,呼吸20次/min,血压128/80mmHg。双肺呼吸音清。双耳耳廓,右手多关节处,双足多关节处散在皮下肿物,大小不等,质韧,活动度可,有触痛,无波动感。无双下肢水肿,双侧足背动脉搏动尚可,右上肢部分缺如。痛风合并2型糖尿病患者的全身多发痛风石与右上肢截肢手术进程及术后愈合情况如下图(图1~4):

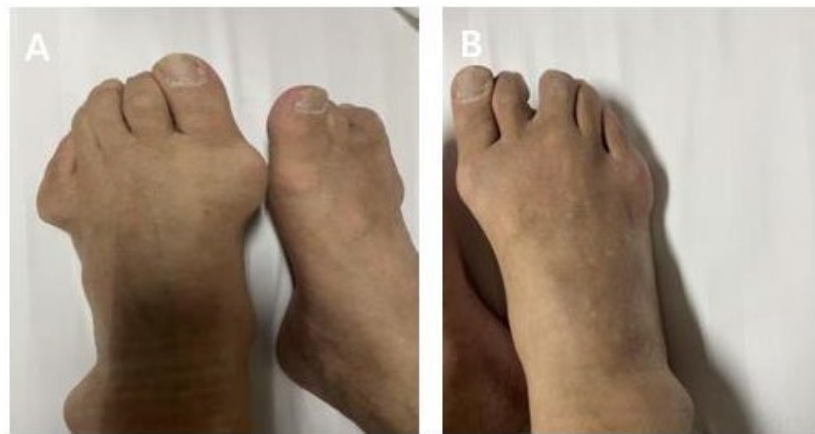图1(A左耳B右耳):患者双耳耳廓多发痛风石临床照片。可见双耳耳廓皮肤表面多发大小不等的皮下结节,质地较韧,局部皮肤颜色无明显改变。这些结节符合“痛风石”的典型临床表现,是长期高尿酸血症导致单钠尿酸盐晶体在皮肤、软骨及皮下组织沉积形成的慢性异物性肉芽肿。

图2(A左足B右足):患者双足多关节痛风石临床照片。如图所示,双足多关节(尤其是跖趾关节等部位)可见散在分布的皮下肿物,形态不规则,触痛阳性。结合患者25年的痛风病史,这些肿物可明确诊

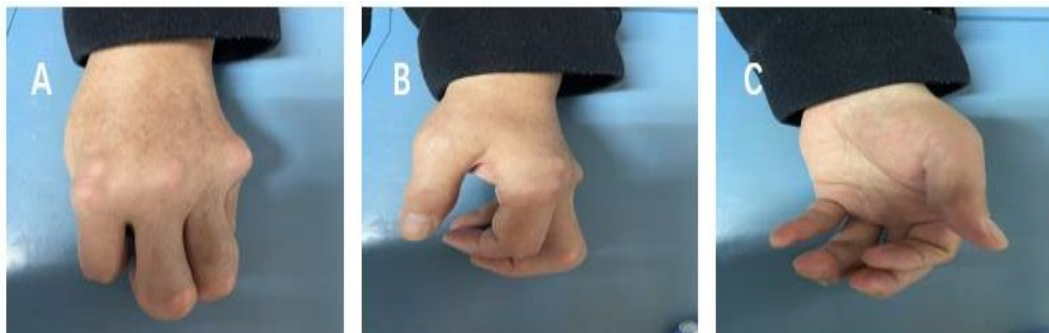
断为“痛风石”。足部是痛风石的好发部位，其形成可导致关节畸形、功能受限，并增加局部皮肤破溃和感染的风险。



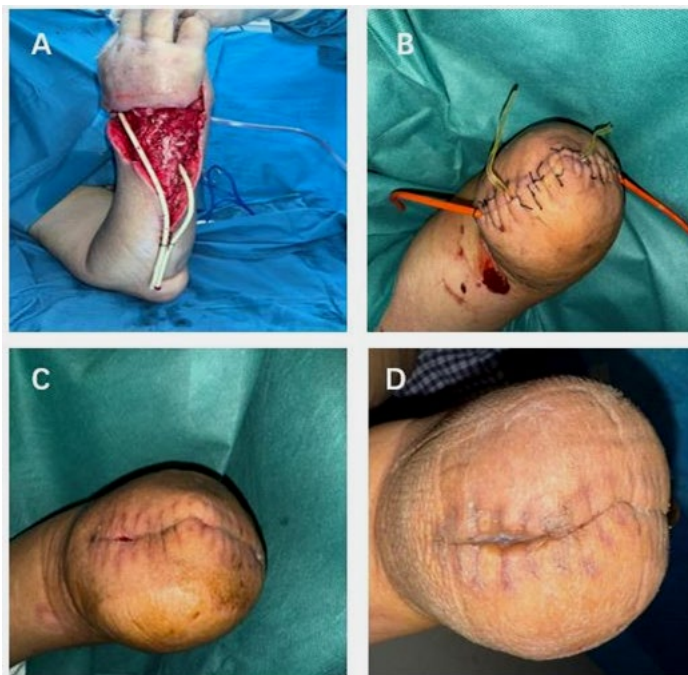
**Figure 1.** Clinical photograph of multiple gouty tophi on the patient's bilateral auricles  
**图 1.** 患者双耳耳廓多发痛风石临床照片



**Figure 2.** Clinical photograph of multiple gouty tophi in multiple joints of the patient's both feet  
**图 2.** 患者双足多关节痛风石临床照片



**Figure 3.** Clinical photograph of multiple gouty tophi in multiple joints of the patient's left hand  
**图 3.** 患者左手多关节痛风石临床照片



**Figure 4.** Documentation of the amputation surgery and postoperative recovery process for gouty tophi in the patient's right upper limb

**图 4.** 患者右上肢痛风石截肢手术及术后恢复过程记录

**图 3(左手):** 患者左手多关节痛风石临床照片。照片显示左手多关节处存在多个皮下结节。这与体格检查中“右手多关节处……散在皮下肿物”的描述相呼应,表明患者痛风石为多发性,累及双侧上肢末端关节。痛风石在手足小关节的沉积是慢性痛风性关节炎的常见特征。患者右手缺如。

**图 4(A 第一次清创术中; B 第二次截肢术后; C 拆线术后; D 残端目前情况):** 图为患者因右上肢痛风石而行截肢手术及术后恢复的过程记录。其中:

**A. 第一次清创术中:** 图片展示了手术中对右上肢病变区域进行首次清创时的场景。清创的主要目的是清除失活、坏死及严重感染的组织。图中暴露了被痛风石广泛侵蚀和破坏的软组织及骨组织,大量白色糊状的尿酸盐结晶沉积物(痛风石物质)可能清晰可见。彻底的清创是控制感染、为后续确定性手术创造条件的关键步骤。

**B. 第二次截肢术后:** 在初次清创、控制感染后,进行了正式的截肢手术。图片所示为截肢术后即刻的残端状态。截肢平面的选择通常基于多重因素的综合考量:本病例中,影像学检查(右肘腕关节 CT 平扫)提示右腕、掌骨等多处骨质破坏,软组织内广泛痛风石沉积。为了彻底切除所有病变及坏死组织,确保残端有良好的血供和软组织覆盖以实现一期愈合,同时尽可能保留肘关节功能,手术医生选择了前臂中下段作为截肢平面。术后残端已缝合,敷料覆盖。

**C. 拆线术后:** 图为手术切口拆线后的残端外观。伤口愈合良好,缝线已拆除,切口对合整齐,无红肿、渗出或裂开迹象。这表明在围手术期严格的血糖与尿酸控制下,患者的组织愈合能力得到保障,未发生严重的术后伤口并发症。

**D. 残端目前情况:** 图为患者就诊内分泌科时的右上肢残端状态。残端皮肤愈合完好,无感染、溃疡或新发痛风石迹象,轮廓平整。这为后续装配假肢和使用提供了良好的基础条件,也反映了多学科治疗(创面外科手术、内分泌科血糖及尿酸管理)取得了阶段性成功。

## 2.4. 实验室检查

第1次尿微量白蛋白/肌酐未见异常；24小时尿酸：3856.09  $\mu\text{mol}/24\text{h}$ ；第2次尿微量白蛋白/肌酐未见异常；糖化血红蛋白 6.79%； $\beta_2$  微球蛋白 2.04 mg/L。肌电图：左侧胫神经腓窝刺激波幅降低，左侧腓总神经趾短伸肌记录波幅降低，传导速度及潜伏期未见异常，胫前肌记录潜伏期延长；双侧腓肠神经诱发波幅降低。左侧胫神经、双侧腓肠神经轻度病损可能；震动感觉阈值检查：右足第一足趾测试值：21.3 V，感觉减退。左脚第一足趾测试值 22.8 V，感觉减退。骨密度检测：骨量正常。

## 2.5. 影像学检查

下肢动静脉彩超：双侧髂外、股总、股、股深、腘、胫前、胫后、足背动脉粥样硬化伴右侧股总动脉斑块形成。右侧肌静脉血栓形成。双侧髂外、股总、股、股深、腘、胫前、胫后、大隐、小隐及左侧肌静脉未见明显异常。

右肘腕关节 cT 平扫：右腕舟状骨向前方略移位、腕舟关节间隙略增宽；右腕骨、尺桡骨远端、第1~5掌骨基底部局部骨质破坏、周围软组织局部缺损，局部小点状积气影；所见关节面不光整、关节间隙狭窄。右腕关节周围软组织内多发团片状高密度影。右肘关节骨质变尖、C 突出，骨小梁连续，关节面光整，右肘关节周围软组织内多发团片状高密度影，以鹰嘴后方为著。

## 3. 诊断及治疗

根据患者症状、既往史及辅助检查，出院诊断：1) 2型糖尿病伴多个并发症双眼 2型糖尿病性视网膜病变(非增殖性重度) 2型糖尿病性周围血管病 2型糖尿病性周围神经病；2) 高血压 3级(很高危)；3) 痛风石；4) 右上肢部分截肢术后患者一经收入内分泌科，便开始分别于三餐前后、睡前进行血糖监测，每日7次；长期嘱低嘌呤糖尿病饮食。针对患者高血压 3级(很高危)，于 2025-1-1-11 使用琥珀酸美托洛尔缓释片。针对患者高尿酸血症，2025.1.11 使用苯溴马隆片联合非布司他、秋水仙碱片，完善 24 小时尿酸测定，尿微量蛋白，于 2025-1-3 再次复查尿微量蛋白，指标好转，继续当前治疗方案；针对患者 2 型糖尿病，于 2025-1-11 控制每日总热量 1500 千卡(蛋白质 60 g，脂肪 55 g，碳水化合物 234 g)，给予药物治疗吡格列酮二甲双胍联合阿卡波糖片、达格列净片，目标为空腹血糖  $\leq 8\text{ mmol/L}$ ，餐后 2 h 血糖  $\leq 10\text{ mmol/L}$ ，以平稳控制血糖，促进伤口愈合。以防糖尿病合并微血管病变，于 2025-1-13 行眼科检查，有糖尿病视网膜病变，遂使用羟苯磺酸钙胶囊。患者出院时测得空腹血糖 6.0 mmol/L，24 小时血糖波动于 5.5~7.0 mmol/L，尿酸 320  $\mu\text{mol/L}$ 。血糖及尿酸指标明显下降，生命体征平稳，予以出院。

## 4. 讨论

### 4.1. 血糖控制对伤口愈合的重要性

本例患者以右上肢红肿破溃为最初的临床表现，有研究表明，手术治疗痛风结节对降低尿酸、减少急性发作有积极作用，是痛风整体治疗中的重要环节[7]。然而血糖对术后伤口愈合有着重要作用，血糖对术后伤口愈合影响显著：高血糖为细菌提供营养，促进其繁殖，同时削弱白细胞吞噬、趋化及杀菌能力，增加伤口感染风险。长期高血糖损伤血管内皮，致血管壁增厚、管腔狭窄，影响血液循环，阻碍细胞修复再生。高血糖使体内炎症因子如白细胞介素-6 水平升高，导致炎症反应过度且持续时间延长，过度的炎症反应会破坏伤口处的正常组织从而延缓愈合和修复。高血糖会影响成纤维细胞、角质形成细胞等与伤口愈合相关细胞的功能，从而使伤口难以愈合。因此，控制血糖水平对术后残端的恢复有着重要作用。

### 4.2. 降低尿酸治疗与降糖药物的协同作用

有证据支持降尿酸治疗对 T2DM 有益，因此该患者在选择苯溴马隆片联合非布司他、秋水仙碱降低

尿酸的同时, 选用兼具降尿酸作用的降糖药物如达格列净、吡格列酮二甲双胍片[8]。吡格列酮作为 2 型糖尿病辅助治疗药物, 可在二甲双胍基础上改善糖代谢。其机制为提升机体胰岛素敏感性, 与二甲双胍形成互补, 联合用药能更有效控糖。此外, 吡格列酮兼具抗炎、抗氧化及改善脂质代谢作用, 有助于降低心血管风险, 对短期血糖控制及长期健康均有积极影响[9]。与此同时, 控制血糖水平不仅有利于术后创口愈合, 也有利于控制血尿酸水平, 减少痛风石的复发。研究表明, 达格列净与苯溴马隆联合治疗的策略不仅控制血糖, 同时也能缓解痛风症状[10]。达格列净联合苯溴马隆治疗在作用机制上主要是达格列净作为一种新兴的 SGLT2 抑制剂, 通过增加尿糖的排泄来显著降低血糖水平。其机制避免了低血糖的风险, 为大多数 T2DM 患者提供了额外的优势; 此外, 苯溴马隆主要用于治疗高尿酸血症和痛风, 其作用机理是通过抑制尿酸的再吸收, 增加尿酸在肾脏的排泄, 从而降低血尿酸水平[11]。有研究表明, 可能是由于达格列净具有降低尿酸水平的潜在作用[12], 加上苯溴马隆直接减少尿酸生成和促进排泄, 二者的共同作用为患者提供了血糖与血尿酸的双重改善。从而解决痛风会严重影响患者的生活质量, 并加重 T2DM 的管理难度的问题。

### 4.3. 综合管理策略

2 型糖尿病和高尿酸血症是常见的代谢异常疾病, 与日常饮食和活动情况有关, 低嘌呤糖尿病饮食是目前治疗痛风合并 2 型糖尿病的基本措施, 将每日嘌呤摄入量控制在低于 150 mg 范围内, 取得了颇为满意的效果, 人体内嘌呤主要来自细胞代谢, 其次为摄入的含核蛋白丰富食物及动物性细胞, 因此痛风合并 2 型糖尿病患者急性期内, 应严格控制蛋白质与嘌呤的含量, 以限制嘌呤摄入达到降低外源性核蛋白与尿酸生成的作用, 避免血糖升高及尿酸增加。

### 4.4. 本例患者的启示与局限性

多项流行病学研究表明, 痛风患者相较于普通人群, 患糖尿病的风险明显增加。T2DM 患者尤其是老年、血糖不达标患者, 其单核巨噬细胞功能减弱, 白细胞趋化能力、黏附和吞噬功能下降, 补体和免疫球蛋白生成力减弱, 更利于细菌生长繁殖。本例患者糖化血红蛋白 6.79% 高于正常水平, 且合并高尿酸血症, 故其实际的血糖水平更差, 采用血糖监测以及降糖药物, 控制血糖在空腹血糖  $\leq 8$  mmol/L, 餐后 2 h 血糖  $\leq 10$  mmol/L 水平, 是获得良好治疗效果的基础和关键。同时该患者老年男性截肢术后, 提示整体免疫力较差, 在长期高血糖情况下是严重感染的高发人群[13]。

因此, 通过控制全身和局部伤口感染、有效血糖管理、充足的营养支持的综合护理干预, 患者机体抵抗力增强, 患足肉芽组织生长、伤口愈合良好。

## 声明

该病例报道已获得病人的知情同意。

## 参考文献

- [1] Nutmakul, T. (2022) A Review on Benefits of Quercetin in Hyperuricemia and Gouty Arthritis. *Saudi Pharmaceutical Journal*, **30**, 918-926. <https://doi.org/10.1016/j.jsps.2022.04.013>
- [2] Wang, T., Bi, Y., Xu, M., Huang, Y., Xu, Y., Li, X., et al. (2011) Serum Uric Acid Associates with the Incidence of Type 2 Diabetes in a Prospective Cohort of Middle-Aged and Elderly Chinese. *Endocrine*, **40**, 109-116. <https://doi.org/10.1007/s12020-011-9449-2>
- [3] Choi, H.K., De Vera, M.A. and Krishnan, E. (2008) Gout and the Risk of Type 2 Diabetes among Men with a High Cardiovascular Risk Profile. *Rheumatology*, **47**, 1567-1570. <https://doi.org/10.1093/rheumatology/ken305>
- [4] Tung, Y., Lee, S., Tsai, W., Lin, G., Chang, H. and Tu, H. (2016) Association between Gout and Incident Type 2 Diabetes Mellitus: A Retrospective Cohort Study. *The American Journal of Medicine*, **129**, 1219.e17-1219.e25.

<https://doi.org/10.1016/j.amjmed.2016.06.041>

- [5] Hu, H., Li, W., Hao, Y., Peng, Z., Zou, Z., Wei, J., *et al.* (2024) The SGLT2 Inhibitor Dapagliflozin Ameliorates Renal Fibrosis in Hyperuricemic Nephropathy. *Cell Reports Medicine*, **5**, Article ID: 101690. <https://doi.org/10.1016/j.xcrm.2024.101690>
- [6] 汤备卫. 吡格列酮联合二甲双胍对 2 型糖尿病周围神经病变患者血尿酸变化的影响[J]. 药物评价研究, 2016, 39(6): 1032-1035.
- [7] 王家瑞, 刘达恩, 农庆文, 梁坤兰, 张奇. 糖尿病合并痛风结节感染创面修复 1 例[J]. 蛇志, 2010, 22(2): 159-160.
- [8] 林爱秀, 何虹, 杨晓萍, 等. 吡格列酮联合二甲双胍治疗 2 型糖尿病的临床效果分析[J]. 糖尿病新世界, 2024, 27(14): 57-60.
- [9] 王云枫, 李娟, 关悦, 等. 低嘌呤糖尿病饮食对痛风合并 2 型糖尿病的效果评价[J]. 中国食物与营养, 2015, 21(2): 84-86.
- [10] 游平平, 柯媛媛, 许珈齐, 等. 达格列净联合苯溴马隆治疗老年 2 型糖尿病合并痛风患者的效果[J]. 中国药物滥用防治杂志, 2024, 30(10): 1858-1861, 1865.
- [11] Yan, C.Q., Liang, C., Lan, Z.R., *et al.* (2023) Comparison of the Efficacy of Febuxostat vs. Benzbromarone in the Treatment of Gout: A Meta-Analysis in Chinese Gout Patients. *European Review for Medical and Pharmacological Sciences*, **27**, 11988-12003.
- [12] Butt, J.H., Docherty, K.F., Claggett, B.L., Desai, A.S., Petersson, M., Langkilde, A.M., *et al.* (2023) Association of Dapagliflozin Use with Clinical Outcomes and the Introduction of Uric Acid-Lowering Therapy and Colchicine in Patients with Heart Failure with and without Gout: A Patient-Level Pooled Meta-Analysis of DAPA-HF and DELIVER. *JAMA Cardiology*, **8**, 386-393. <https://doi.org/10.1001/jamacardio.2022.5608>
- [13] 赵晓华, 杜林, 高胜男, 等. 老年糖尿病合并多发肌肉深部脓肿一例报道并文献分析[J]. 中国全科医学, 2023, 26(29): 3715-3718.