

# 急性淋巴细胞白血病眼前节复发的临床特征与诊断陷阱

## ——以前葡萄膜炎伴前房积脓为首发表现的病例分析及文献复习

张美华, 朱 婧\*

山东大学齐鲁医院眼科, 山东 济南

收稿日期: 2026年3月21日; 录用日期: 2026年4月16日; 发布日期: 2026年4月21日

### 摘 要

目的: 通过总结急性淋巴细胞白血病(ALL)缓解期眼前节复发的临床特征, 明确疾病诊疗及鉴别要点, 提高对于ALL眼前节复发的临床认知。方法: 查阅相关文献及回顾2例ALL缓解期以急性前葡萄膜炎、前房积脓作为复发首发表现的临床病例。结果: 2例ALL缓解期患者均以单眼视力下降起病, 表现为前房极浅伴虹膜膨隆、前房积脓样改变及眼压显著升高。病例1初次骨髓与脑脊液检查阴性且局部激素治疗后短期缓解, 随后出现眶部体征, 复查脑脊液及MRI确诊复发; 病例2通过前房冲洗渗出物细胞学检查明确复发。结论: ALL患者出现非典型葡萄膜炎、前房积脓伴继发性青光眼时应高度警惕眼前节浸润复发; 早期骨髓/脑脊液阴性及局部治疗有效均不能排除复发。建议尽早行前房穿刺细胞学/虹膜取材并动态复查脑脊液与影像学检查, 以减少误诊延误并尽快联合血液科系统治疗。

### 关键词

急性淋巴细胞白血病, 急性前葡萄膜炎, 继发性青光眼, 前房积脓

# Clinical Characteristics and Diagnostic Pitfalls of Anterior Segment Relapse in Acute Lymphoblastic Leukemia

## —An Analysis of Cases Presenting with Anterior Uveitis and Hypopyon as the Initial Manifestation and a Literature Review

Meihua Zhang, Jing Zhu\*

Department of Ophthalmology, Qilu Hospital of Shandong University, Jinan Shandong

\*通讯作者。

## Abstract

**Objective:** To summarize the clinical characteristics of anterior segment relapse during remission in acute lymphoblastic leukemia (ALL), clarify the key points of diagnosis, treatment, and differential diagnosis, and enhance clinical awareness of anterior segment relapse in ALL. **Methods:** Relevant literature was reviewed, and two clinical cases of ALL in remission where acute anterior uveitis and hypopyon were the initial manifestations of relapse were retrospectively analyzed. **Results:** Both patients in remission presented with unilateral vision loss, characterized by an extremely shallow anterior chamber with iris bombe, hypopyon-like changes, and significantly elevated intraocular pressure. In Case 1, initial bone marrow and cerebrospinal fluid examinations were negative, and there was short-term remission following topical steroid therapy. Subsequently, orbital signs appeared, and a relapse was confirmed by repeat cerebrospinal fluid examination and MRI. In Case 2, relapse was confirmed by cytological examination of the exudate obtained via anterior chamber irrigation. **Conclusion:** Atypical uveitis, hypopyon accompanied by secondary glaucoma in patients with ALL should raise high suspicion for anterior segment relapse. Neither negative early bone marrow/cerebrospinal fluid findings nor a positive initial response to topical therapy can rule out relapse. Early performance of anterior chamber paracentesis for cytology/iris biopsy, along with dynamic re-examination of cerebrospinal fluid and imaging, is recommended to reduce misdiagnosis and delay, and to facilitate prompt consultation with the hematology department for systemic treatment.

## Keywords

Acute Lymphoblastic Leukemia, Acute Anterior Uveitis, Secondary Glaucoma, Hypopyon

Copyright © 2026 by author(s) and Hans Publishers Inc.

This work is licensed under the Creative Commons Attribution International License (CC BY 4.0).

<http://creativecommons.org/licenses/by/4.0/>



Open Access

## 1. 引言

急性淋巴细胞白血病(Acute lymphoblastic leukemia, ALL)是一种起源于 B 或 T 淋巴细胞异常增殖的造血干细胞恶性肿瘤,是儿童中最常见的癌症[1]。随着多药联合化疗方案的应用,ALL 的 5 年生存率在儿童(0~14 岁)中约为 90%,在青少年及青年人群中约为 75%~85% [2]。然而,仍有约 10%~15%的病例初始治疗失败并复发[3]。骨髓和中枢神经系统(central nervous system, CNS)是 ALL 复发最常见的部位[4]。ALL 的眼部复发非常罕见,且多数表现为视网膜血管相关病变[5]。本文回顾 2 例复发 ALL 患者,其最初表现均为伪装成急性前葡萄膜炎、前房积脓伴继发性青光眼。

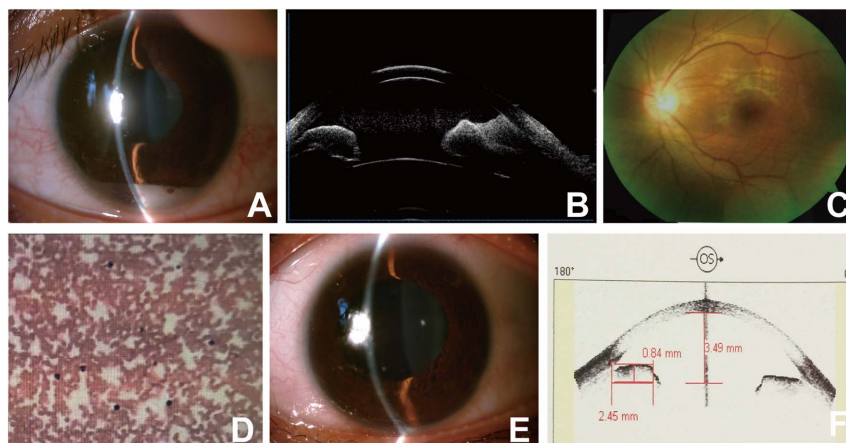
## 2. 方法

查阅相关文献及回顾 2 例缓解期以急性前葡萄膜炎、前房积脓伴继发性青光眼作为复发首表现的临床病例。

## 3. 结果

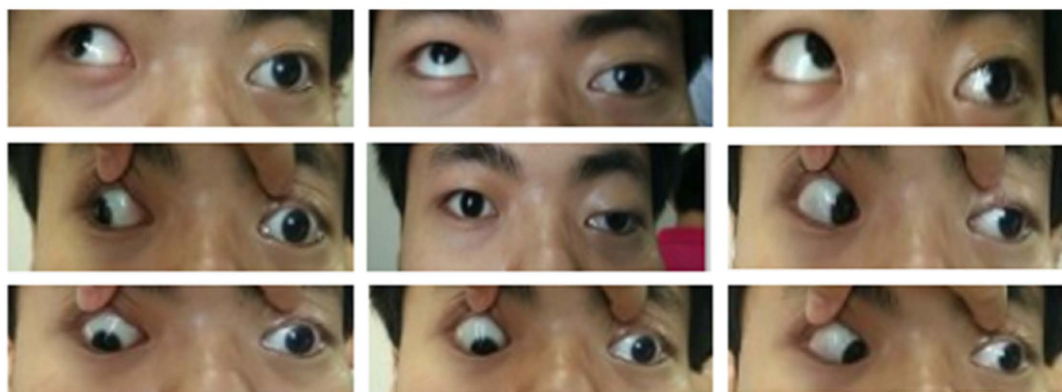患者 1,男,17 岁。既往确诊 T 细胞系高危 ALL,经规范化疗后完全缓解,缓解维持了 4 个月。此次因“左眼视力逐渐下降 1 个月,1 天加重”就诊。

查体显示: 右眼视力 1.0, 左眼视力 0.1; 眼压: 右眼 19.4 mmHg, 左眼 58 mmHg。裂隙灯检查左眼可见轻度混合性充血, 角膜后沉着物(keratic precipitates, KP)(+)。周边前房极浅并伴虹膜膨隆, 同时可见房水闪辉(+++)及约 3 mm 高的白色积脓(前房积脓)(图 1(A)), 超声生物显微镜(Ultrasound Biomicroscopy, UBM)亦证实该表现(图 1(B))。瞳孔直径约 5 mm, 直接及间接对光反射消失。眼底检查未见明显异常(图 1(C))。右眼未见异常。



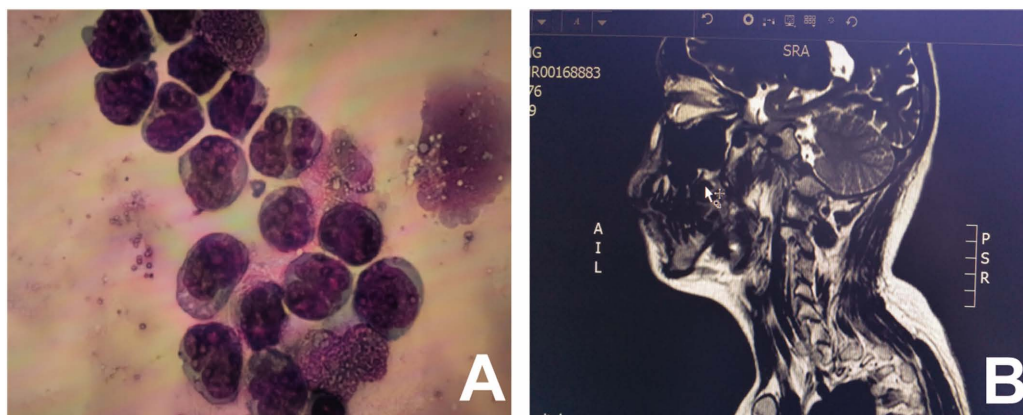
**Figure 1.** Baseline examinations. (A) Slit-lamp examination before conventional treatment; (B) Ultrasound biomicroscopy (UBM); (C) Scanning laser ophthalmoscopy (SLO); (D) Bone marrow cytomorphology examination; (E) Slit-lamp examination after conventional treatment; (F) Anterior segment optical coherence tomography (AS-OCT)  
**图 1.** 前期检查。(A) 常规治疗前裂隙灯检查; (B) 超声生物显微镜检查; (C) 扫描激光眼底照像(SLO)检查; (D) 骨髓细胞形态学检查; (E) 常规治疗后裂隙灯检查; (F) 前节光学相关断层扫描(OCT)检查

实验室检查包括血常规(Complete blood count, CBC)未见异常, 未发现可疑白血病原始细胞。骨髓检查显示有核细胞较少, 与 ALL 治疗后的表现一致(图 1(D))。脑脊液检查未检出白血病细胞。患者初步诊断为左眼急性前葡萄膜炎并继发性青光眼。给予局部糖皮质激素抗炎治疗(妥布霉素地塞米松滴眼液 Tobradex, 每日 6 次; 妥布霉素地塞米松眼膏 Tobradex, 每晚一次)及抗青光眼治疗(卡替洛尔滴眼液每日 2 次, 布林佐胺滴眼液每日 3 次)。5 天后, 前房炎症明显缓解, 前房积脓消失(图 1(E)), 左眼前房深度及眼压恢复正常(图 1(F))。由于局部激素治疗有效且骨髓与脑脊液检查结果阴性, 患者家属拒绝进一步进行侵入性的前房细胞学检查及虹膜活检。



**Figure 2.** Ocular motility examination before intensified chemotherapy  
**图 2.** 强化化疗前眼球运动检查

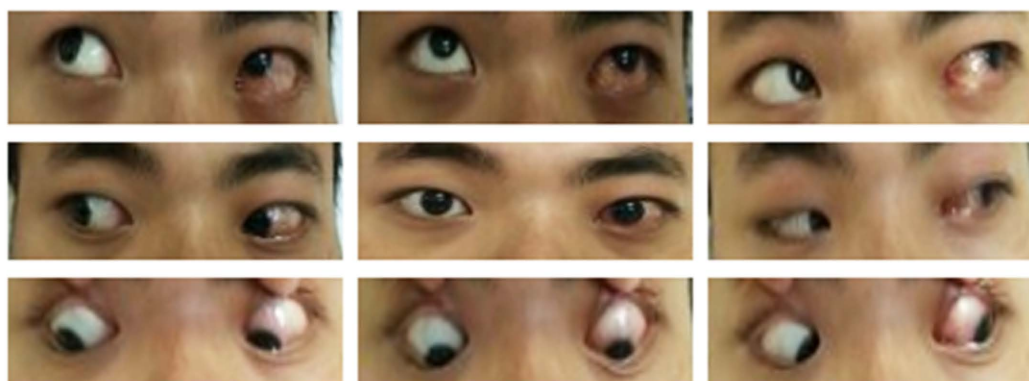
10天后患者复诊, 出现左眼突出、上睑下垂及严重眼球运动受限的症状(图2), 左眼视力进一步下降至0.05。即便如此, 血常规中的白细胞计数、血红蛋白及血小板计数仍无明显异常, 骨髓检查亦未提示复发。然而, 进一步脑脊液检查发现白血病细胞(图3(A))。脑部磁共振成像检查(Magnetic Resonance Imaging, MRI)显示双侧听神经和面神经、三叉神经以及动眼神经增粗, 并伴异常高信号(图3(B))。最终诊断为ALL复发, 转至肿瘤科进一步化疗治疗。



**Figure 3.** Examinations before intensified therapy. (A) Cerebrospinal fluid cytology; (B) Brain magnetic resonance imaging (MRI)

**图3.** 强化治疗前检查。(A) 脑脊液脱落细胞学检测; (B) 脑部磁共振成像

在强化化疗联合全脑全脊髓照射1个月后, 患者左眼视力回升至0.2, 眼球运动较前明显改善(图4)。然而其中枢神经系统病变对治疗反应不佳并持续进展, 患者于ALL复发后4个月死亡。



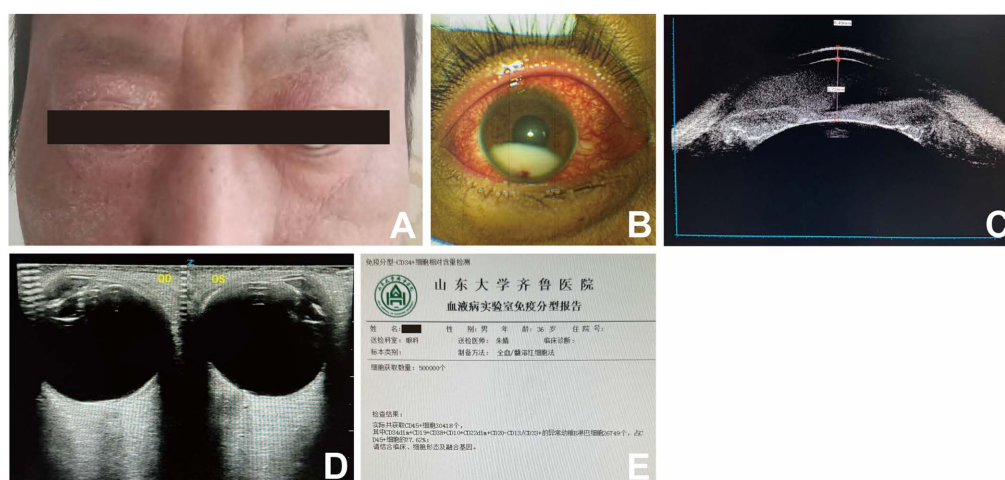
**Figure 4.** Ocular motility examination after intensified chemotherapy

**图4.** 强化化疗后眼球运动检查

患者2, 男, 36岁, 既往确诊ALL, 2024-08-27行首次异基因造血干细胞移植, 术后规范化疗, 血液科诊断ALL完全缓解期。移植术后患者出现右眼前房积脓, 外院考虑“感染性眼内炎(右)”可能, 给予美罗培南等抗感染治疗, 效果不佳。患者于我院血液科住院期间, 于2024-12-03请眼科会诊。眼科查体: 右眼视力0.1, 左眼视力0.5; 眼压: 右眼36.7 mmHg, 左眼15.3 mmHg。右眼混合充血(+), 角膜清, KP(+), 房水闪辉(+++), 前房下方见约3 mm高白色前房积脓, 玻璃体混浊(+), 眼底未见明显异常。考虑“移植抗宿主病(右)”, 给予局部糖皮质激素抗炎(典必殊滴眼液、典必殊眼膏、托比卡胺滴眼液)及

抗青光眼治疗(美开朗滴眼液、阿法根滴眼液、派立明滴眼液)治疗, 效果佳, 1周前房积脓消失, 眼压恢复正常。

2025-01-09 患者于我院血液科行改良异基因造血干细胞移植后供者淋巴细胞输注(Donor Lymphocyte Infusion, DLI), 回输后出现 IV 度骨髓移植, 血液科考虑移植植物排斥, 继续全身抗排斥治疗。DLI 后 1 个月, 患者再次出现右眼前房积脓。自行按前期方案治疗 1 月后效果不佳, 再次于我院眼科就诊。查体: 患者面部及眼周硬化, 色素异常, 伴大范围皮肤脱屑(图 5(A))。视力: 右眼: 指数/30 cm, 左眼: 0.5; 眼压: 右眼 T+3, 左眼 17.6 mmHg。右眼眼睑轻度红肿, 混合充血(+), 角膜水肿(+), 前方内约 3 mm 高白色积脓, 虹膜表面见絮状渗出物(图 5(B)、图 5(C)), B 超显示炎症未累计视网膜(图 5(D)), 行“前房冲洗术”, 取前房脓性渗出物送细胞免疫分型检查, 结果显示异常幼稚 B 淋巴细胞占比 77.62%, 提示 ALL 复发(图 5(E))。遂到血液科就诊, 给予强化化疗, 同时玻璃体腔内定期注射甲氨蝶呤。



**Figure 5.** Relevant examinations. (A) Facial image of the patient; (B) Slit-lamp examination; (C) Ultrasound biomicroscopy (UBM) examination; (D) Ocular B-scan ultrasonography; (E) Immunophenotyping

**图 5.** 相关检查。(A) 患者面部图片; (B) 裂隙灯检查; (C) UBM 检查; (D) 眼球 B 超检查; (E) 细胞免疫分型检查

## 4. 讨论

由于多药联合化疗方案的进步以及对中枢神经系统(CNS)的预防性治疗, ALL 的治愈率目前已接近 90% [2]。然而, 对于约 10%~15%的 ALL 复发病例, 其 5 年总生存率因白血病细胞表型、初次缓解持续时间以及复发部位不同而差异很大, 可从 5%到 80%不等[6]。如本例所示, T 细胞谱系 ALL 的复发患者被认为属于高危人群, 预后普遍较差, 5~10 年无事件生存率仅为 15%~20% [7]。ALL 髓外复发最常见的部位是中枢神经系统(CNS)和睾丸[8]。尽管眼球被认为是中枢神经系统照射和化疗期间白血病细胞的庇护所[9], 但眼球髓外复发在急性淋巴细胞白血病中很罕见。根据 Somervaille 等人的报告, 急性淋巴细胞白血病复发病例中眼部首发的发生率仅为 2.2% [10]。

白血病的眼部临床表现可分为两大类: 1) 原发性或直接性白血病浸润; 2) 继发性或间接性受累[5]。直接性白血病浸润包括视网膜浸润、眼眶浸润、神经眼科相关浸润和前节浸润。视网膜浸润可发生于视网膜各层, 并导致视网膜水肿、血管阻塞甚至视网膜脱离[11]。眼眶浸润通常表现为眼球突出和眼睑水肿, 且相较于其他类型白血病, 在 ALL 中更常见[12]。

髓样肉瘤(myeloid sarcoma), 又称绿瘤(chloroma), 是一种发生于骨髓外、由白血病细胞构成的实体肿瘤, 被认为是急性髓系白血病特异性的髓外表现[13]。有研究报道, 在儿童 ALL 患者中, 视神经浸润

(可伴或不伴视乳头水肿)的发生率约为 1.4%，且通常与 CNS 复发或骨髓复发同时出现[14]。前节浸润在儿童复发 ALL 病例中约占 1%，主要症状和体征包括视物模糊、眼红、流泪、畏光以及虹膜炎，并可伴随“假性前房积脓”(pseudo-hypopyon) [10]。间接累及更常累及视网膜，通常由于白血病导致的重度贫血、血小板减少和高黏滞状态，引起视网膜出血、渗出、玻璃体出血及血管阻塞。白血病相对特异性的一个体征是 Roth 斑(Roth's spot)——中心呈白色或苍白的视网膜出血灶，其中心由白血病细胞浸润构成。近期研究表明，上述眼部累及均与儿童急性白血病的不良预后相关[1]。

鉴别诊断方面，本病尤其需要与内源性或外源性感染性眼内炎、HLA-B27 相关急性前葡萄膜炎以及其他可伴前房积脓的非感染性葡萄膜炎相鉴别。感染性眼内炎通常起病更急，眼痛更为明显，常伴角膜水肿、玻璃体混浊，严重者甚至可出现全眼炎表现，且多有眼部手术、外伤、角膜溃疡或全身感染灶等病史[15][16]；相比之下，本组病例后节体征相对较轻，眼底检查基本无特异异常，B 超亦未提示明显视网膜或广泛玻璃体受累，且常规抗感染治疗效果有限。HLA-B27 相关急性前葡萄膜炎也可表现为单眼急性发作、明显前房炎症、纤维素样渗出，部分病例可伴前房积脓及眼压异常的表现，但其典型特征通常为突发性剧烈眼痛、显著畏光、睫状充血明显，并易形成虹膜后粘连[17]。相较之下，本文病例疼痛和畏光并不突出，却出现浅前房、虹膜膨隆、局部激素治疗后短期缓解但迅速复燃等“非典型炎症”特征。对于移植后患者，还应注意与移植物抗宿主病相关眼部表现相鉴别；后者主要累及眼表，常以干眼、角膜上皮损伤及慢性眼表炎症为主[18]，而单纯以前房积脓样改变作为首表现的案例并不常见。

从机制上推测，ALL 细胞在缓解期仍可选择性浸润眼前节，可能与眼部作为白血病“庇护所”的特性有关。虹膜和睫状体血供丰富，白血病细胞可能经血行播散后停留于前葡萄膜及前房角区域，并在局部炎症介质、黏附分子和趋化因子的共同作用下穿越血-房水屏障，形成局灶性浸润。浸润细胞及其释放的炎症因子一方面可诱发明显前房反应、纤维素样渗出和“假性前房积脓”，另一方面也可导致虹膜、睫状体肿胀及前房角受累，继而出现虹膜膨隆、前房变浅和眼压升高等症状。换言之，这类病例在临床上可表现为“前葡萄膜炎样”发作，但其本质更可能是白血病细胞浸润与继发炎症反应共同作用的结果。

因此，对于既往有 ALL 病史、尤其处于缓解期或移植后阶段的患者，一旦出现单眼非典型前葡萄膜炎、前房积脓样改变、浅前房与高眼压并存等症状，而初次骨髓或脑脊液检查又为阴性时，仍不能轻易排除复发。需要特别强调的是，局部激素治疗可暂时减轻伴随的炎症反应，却可能掩盖浸润本质并延误系统评估，因此“激素治疗后短期有效”本身并不能作为排除肿瘤性复发的依据。在此情形下，应尽早进行前房穿刺细胞学检查及免疫分型分析，必要时结合虹膜或前节组织活检，并动态复查脑脊液及 MRI 等影像学检查，以提高早期诊断率，并尽快联合血液科开展系统治疗。

## 声 明

该病例报道已获得患者的知情同意。

## 参考文献

- [1] Ghantous, A., Nusslé, S.G., Nassar, F.J., Spitz, N., Novoloaca, A., Krali, O., *et al.* (2024) Epigenome-Wide Analysis across the Development Span of Pediatric Acute Lymphoblastic Leukemia: Backtracking to Birth. *Molecular Cancer*, **23**, Article No. 238. <https://doi.org/10.1186/s12943-024-02118-4>
- [2] Mohseni, M., Uludag, H. and Brandwein, J.M. (2018) Advances in Biology of Acute Lymphoblastic Leukemia (ALL) and Therapeutic Implications. *American Journal of Blood Research*, **8**, 29-56.
- [3] Chen, X., Wu, L., Kuang, C., Wang, J., Hao, W., Jiang, H., *et al.* (2025) Pediatric Acute Lymphoblastic Leukemia Relapse and Prognosis: Key Predictors and Therapeutic Implications. *Frontiers in Pediatrics*, **13**, Article ID: 1710578. <https://doi.org/10.3389/fped.2025.1710578>
- [4] Bader, P., Kreyenberg, H., von Stackelberg, A., Eckert, C., Salzmann-Manrique, E., Meisel, R., *et al.* (2015) Monitoring

- of Minimal Residual Disease after Allogeneic Stem-Cell Transplantation in Relapsed Childhood Acute Lymphoblastic Leukemia Allows for the Identification of Impending Relapse: Results of the ALL-BFM-SCT 2003 Trial. *Journal of Clinical Oncology*, **33**, 1275-1284. <https://doi.org/10.1200/jco.2014.58.4631>
- [5] Dini, G., Capolsini, I., Cerri, C., Massei, M.S., Mastrodicasa, E., Perruccio, K., *et al.* (2023) Acute Lymphoblastic Leukemia Relapse Presenting with Optic Nerve Infiltration. *SAGE Open Medical Case Reports*, **11**, 1-5.
- [6] Pierro, J., Hogan, L.E., Bhatla, T. and Carroll, W.L. (2017) New Targeted Therapies for Relapsed Pediatric Acute Lymphoblastic Leukemia. *Expert Review of Anticancer Therapy*, **17**, 725-736. <https://doi.org/10.1080/14737140.2017.1347507>
- [7] Nguyen, K., Devidas, M., Cheng, S., La, M., Raetz, E.A., Carroll, W.L., *et al.* (2008) Factors Influencing Survival after Relapse from Acute Lymphoblastic Leukemia: A Children's Oncology Group Study. *Leukemia*, **22**, 2142-2150. <https://doi.org/10.1038/leu.2008.251>
- [8] Lissat, A., van Schewick, C., Steffen, I.G., Arakawa, A., Bourquin, J., Burkhardt, B., *et al.* (2021) Other (Non-CNS/Testicular) Extramedullary Localizations of Childhood Relapsed Acute Lymphoblastic Leukemia and Lymphoblastic Lymphoma—A Report from the ALL-REZ Study Group. *Journal of Clinical Medicine*, **10**, Article 5292. <https://doi.org/10.3390/jcm10225292>
- [9] Puvanachandra, N., Goddard, K. and Lyons, C.J. (2009) Dramatic Visual Recovery after Prompt Radiotherapy and Chemotherapy for Leukaemic Infiltration of the Optic Nerve in a Child. *Eye*, **24**, 927-928. <https://doi.org/10.1038/eye.2009.204>
- [10] Somervaille, T.C.P., Hann, I.M., Harrison, G., Eden, T.O.B., Gibson, B.E., Hill, F.G., *et al.* (2003) Intraocular Relapse of Childhood Acute Lymphoblastic Leukaemia. *British Journal of Haematology*, **121**, 280-286. <https://doi.org/10.1046/j.1365-2141.2003.04280.x>
- [11] Primack, J.D., Smith, M.E. and Tychsen, L. (1995) Retinal Detachment in a Child as the First Sign of Leukemic Relapse: Histopathology, MRI Findings, Treatment, and Tumor-Free Follow Up. *Journal of Pediatric Ophthalmology & Strabismus*, **32**, 253-256. <https://doi.org/10.3928/0191-3913-19950701-13>
- [12] Esmaeli, B. (2001) Orbital Mass Secondary to Precursor T-Cell Acute Lymphoblastic Leukemia. *Archives of Ophthalmology*, **119**, 443-446. <https://doi.org/10.1001/archophth.119.3.443>
- [13] Karlin, L., Itti, E., Pautas, C., *et al.* (2006) PET-Imaging as a Useful Tool for Early Detection of the Relapse Site in the Management of Primary Myeloid Sarcoma. *Haematologica*, **91**, ECR54.
- [14] Nagpal, M.P., Mehrotra, N.S., Mehta, R.C. and Shukla, C.K. (2016) Leukemic Optic Nerve Infiltration in a Patient with Acute Lymphoblastic Leukemia. *Retinal Cases & Brief Reports*, **10**, 127-130. <https://doi.org/10.1097/icb.0000000000000187>
- [15] Keynan, Y., Finkelman, Y. and Lagacé-Wiens, P. (2012) The Microbiology of Endophthalmitis: Global Trends and a Local Perspective. *European Journal of Clinical Microbiology & Infectious Diseases*, **31**, 2879-2886. <https://doi.org/10.1007/s10096-012-1659-x>
- [16] Pathanapitton, K., Dodds, E.M., Cunningham Jr., E.T. and Rothova, A. (2017) Clinical Spectrum of HLA-B27-Associated Ocular Inflammation. *Ocular Immunology and Inflammation*, **25**, 569-576.
- [17] Soleimani, M., Mahdavi Sharif, P., Cheraqpour, K., Koganti, R., Masoumi, A., Baharnoori, S.M., *et al.* (2023) Ocular Graft-Versus-Host Disease (oGVHD): From a to Z. *Survey of Ophthalmology*, **68**, 697-712. <https://doi.org/10.1016/j.survophthal.2023.02.006>
- [18] Tappeiner, C., Heiligenhaus, A., Halter, J.P., Miserochi, E., Bandello, F. and Goldblum, D. (2023) Challenges and Concepts in the Diagnosis and Management of Ocular Graft-Versus-Host Disease. *Frontiers in Medicine*, **10**, Article ID: 1133381. <https://doi.org/10.3389/fmed.2023.1133381>