

经单侧双通道脊柱内镜技术治疗胸椎间盘突出症1例并文献复习

刘子侨¹, 祝 瑞¹, 肖 英¹, 李慧全¹, 郑力恒², 吴 昊^{1*}

¹暨南大学附属第一医院骨科, 广东 广州

²仁伯爵综合医院骨科, 澳门

收稿日期: 2026年4月13日; 录用日期: 2026年5月7日; 发布日期: 2026年5月14日

摘 要

胸椎间盘突出症(TDH)是临床罕见的脊柱退行性疾病, 手术治疗难度大、风险高, 传统开放手术创伤显著, 现有微创技术存在操作局限。本研究探讨单侧双通道脊柱内镜(UBE)技术治疗TDH的临床疗效与安全性, 报道1例49岁T8/9节段TDH男性患者的诊疗过程。患者采用UBE经椎间孔入路行椎间盘摘除术, 术前术后采用疼痛视觉模拟评分(VAS)、Oswestry功能障碍指数(ODI)及改良MacNab标准评价疗效。结果显示, 手术顺利完成, 患者术后疼痛症状显著缓解, VAS评分由术前8分降至末次随访0分, ODI指数由术前50%降至10%, 右下肢肌力明显改善, 复查MRI示突出髓核完全摘除, 无手术相关并发症, 改良MacNab疗效评价为优。本研究证实UBE技术治疗TDH具有创伤小、视野清晰、减压充分、安全性高的优势, 为TDH的微创治疗提供了新的有效方案。

关键词

胸椎间盘突出症, 单侧双通道脊柱内镜, 微创手术, 脊柱内镜, 椎间盘摘除术

Unilateral Biportal Endoscopic Surgery for Thoracic Disc Herniation: A Case Report and Literature Review

Ziqiao Liu¹, Rui Zhu¹, Ying Xiao¹, Huiquan Li¹, Lekhang Cheang², Hao Wu^{1*}

¹Department of Orthopedics, The First Affiliated Hospital of Jinan University, Guangzhou Guangdong

²Department of Orthopedic Surgery, Centro Hospitalar Conde de São Januário, Macao

Received: April 13, 2026; accepted: May 7, 2026; published: May 14, 2026

*通讯作者。

文章引用: 刘子侨, 祝瑞, 肖英, 李慧全, 郑力恒, 吴昊. 经单侧双通道脊柱内镜技术治疗胸椎间盘突出症1例并文献复习[J]. 临床医学进展, 2026, 16(5): 1025-1030. DOI: 10.12677/acm.2026.1651899

Abstract

Thoracic disc herniation (TDH) is a rare degenerative spinal disease with technically demanding, high-risk surgical management. Traditional open surgery causes significant trauma, while existing minimally invasive techniques have operational limitations. This study investigated the clinical efficacy and safety of unilateral biportal endoscopy (UBE) for TDH, reporting a 49-year-old male with T8/9 TDH treated with UBE transforaminal discectomy. Outcomes were assessed pre- and post-operatively via Visual Analogue Scale (VAS), Oswestry Disability Index (ODI) and modified MacNab criteria. The operation was uneventful. The patient's pain was markedly relieved, with VAS score dropping from 8 preoperatively to 0 at final follow-up, and ODI from 50% to 10%. The muscle strength of his right lower extremity improved significantly. Postoperative MRI confirmed complete removal of the herniated nucleus pulposus, with no surgery-related complications, and the efficacy was rated excellent by modified MacNab criteria. This study confirms that UBE for TDH features minimal trauma, clear visualization, sufficient decompression and high safety, providing a new effective option for minimally invasive TDH treatment.

Keywords

Thoracic Disc Herniation, Unilateral Biportal Endoscopy, Minimally Invasive Surgery, Spinal Endoscopy, Discectomy

Copyright © 2026 by author(s) and Hans Publishers Inc.

This work is licensed under the Creative Commons Attribution International License (CC BY 4.0).

<http://creativecommons.org/licenses/by/4.0/>



Open Access

1. 前言

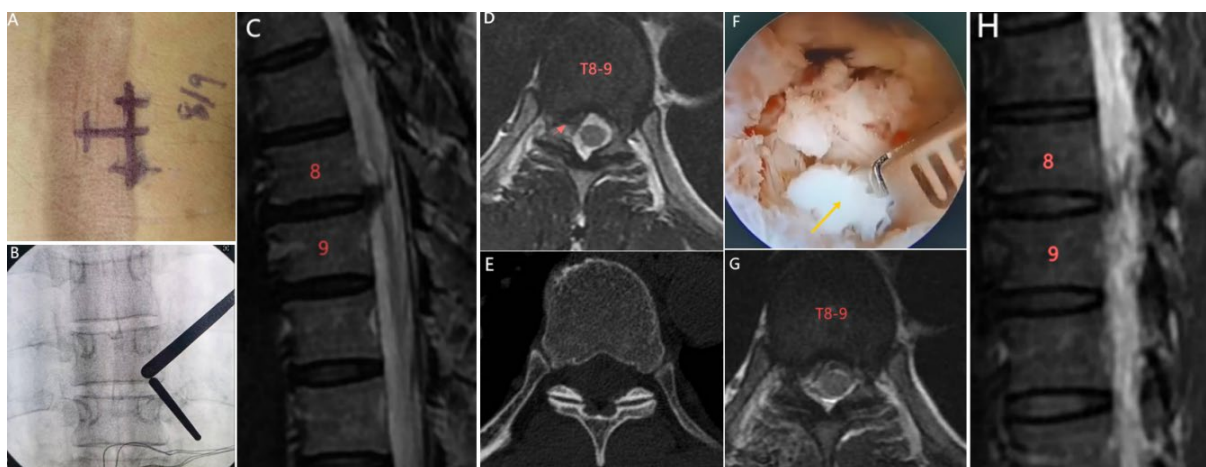
胸椎间盘突出症(Thoracic disc herniation, TDH)极为少见, 据报道其发病率为上百万分之一, 仅占所有突出椎间盘的 0.25%至 0.75% [1] [2], 最常见于 40~60 岁中老年人群。与所有接受手术的突出椎间盘相比, 胸椎椎间盘切除术占 0.15%~4% [3]。胸椎间盘突出症可表现出胸背疼痛、感觉障碍、脊髓病、反射亢进、痉挛和大小便功能障碍等症状, 具体取决于突出的椎间盘的位置, 通常病情是进行性加重的[4] [5]。对于有症状的脊髓病和顽固性神经根性疼痛的患者应选择手术治疗。椎板切除和融合术是历史上治疗 TDH 的第一批手术, 然而由于严重的并发症, 如脊髓缺血以及死亡率较高, 现在被禁止使用[6]。随着微创观念不断深入人心, 目前单侧双通道脊柱内镜技术(Unilateral biportal endoscopy, UBE)逐渐发展成熟。本文报道采用经单侧双通道脊柱内镜技术治疗 1 例胸椎间盘突出症, 为胸椎间盘突出症的患者提供了一种微创、安全、有效的新方法, 具体报道如下。

2. 病历资料

2.1. 术前检查

病例是一名 49 岁的男性患者, 2023 年 06 月 24 日因“胸背疼痛伴右侧腹壁放射痛 2 个月”入院, 患者 2 个月前无明显诱因出现胸背疼痛, 伴有右腹壁放射痛, 且疼痛逐渐加重, 口服非甾体消炎药后疼痛症状并未缓解。专科查体: 脊柱生理弯曲存在, 未见明显侧弯畸形, 右下肢肌肉较左下肢萎缩, 右下肢肌肉力量减弱(3/5 级), 左下肢肌肉力量正常(5/5 级), 肌张力未见明显增高, 双侧膝腱反射活跃, 病理征未引出。实验室检查未见明显异常。MRI 提示: T8/9 水平右侧硬膜外结节, 考虑椎间盘突出, CT 检查

未发现伴有明显钙化,见图 1。根据患者的临床体征、CT 及 MRI 影像学检查确诊为胸椎间盘突出症(T8/9)。



男, 49 岁, 胸椎间盘突出症(T8/9), UBE 下行胸椎间盘切除术。A、B: 在 C 臂下定位, 找到靶点并建立好通道; C、D: 术前 MRI 提示 T8-9 椎间盘向右后方突出; E: 术前 CT 显示未合并明显钙化; F: 镜下用髓核钳摘除突出的椎间盘; G、H: 术后复查 MRI 显示突出的椎间盘被摘除, 影像学效果良好。

Figure 1. Intraoperative localization images and imaging examination images of the patient

图 1. 患者的术中定位图和影像学检查图像

2.2. 手术过程

插管全身麻醉下, 患者取俯卧位, 垫合适体位垫, 腹部悬空, 并连接神经电生理监护。在 C 臂 X 线机正位下定位责任节段, 侧位透视下确定目标椎间隙与地面垂直, 以有利于术中操作及避免责任节段定位错误, 术者的站位和切口设计应在压迫重的一侧。本文患者是右侧突出严重, 因此设计尾端作为操作通道, 头端作为观察通道。依次建立操作通道和观察通道, 我们选择 UBE 下经椎间孔入路, 切口位于椎弓根外缘 1.5 cm, 两个切口长约 8 mm, 间距 2.5~3.0 cm; 依次切开皮肤及深筋膜, 置入逐级软组织扩张管, 钝性分离肌肉, 套管尖端交汇于 T8 椎体椎弓峡部, 再次透视责任间隙无误(图 1(A)、图 1(B))。

沿椎间孔方向, 依次切开皮肤和筋膜等软组织, 用扩张器逐级扩张通道。保证通道出水通畅, 画面清晰。等离子射频刀头通过操作通道清理峡部周围结缔组织, 显露 T9 的上关节突、椎间孔及椎间盘区。在内镜下, 用 2 mm 直径的金刚砂头磨钻磨除部分 T8 横突基底部下缘, 使用咬骨钳小心咬除 T9 上关节突尖部, 腹侧即为出口根。在找到出口根后, 分离神经根周围粘连的软组织, 可发现突出的椎间盘组织位于出口根前方, 用磨钻磨除 T8 部分外侧下关节突外部, 并咬除孔区附近的黄韧带使得椎间孔区充分暴露, 此时在避免牵拉胸髓的情况下, 使用斜口的髓核钳彻底摘除突出的椎间盘组织, 最后在内镜下确认胸髓腹侧及神经根前方无残余椎间盘压迫。

手术结束前使用等离子射频刀头彻底止血, 对于骨面渗血可以使用骨蜡, 止血完成后, 关闭入水口, 闭水试验确保止血充分。镜下放置一条伤口引流管, 撤出器械, 逐层缝合切口, 无菌敷料包扎。本手术操作全程顺利, 总手术时长 85 min, 术中出血量约 20 ml, 术中 C 臂 X 线机累计透视 6 次; 术中生理盐水灌注液体总量为 3000 ml, 灌注压全程维持在 20~25 cmH₂O, 未出现灌注压异常、液体外渗等情况。

2.3. 术后处理及疗效评价指标

术后常规应用脱水、神经营养药物, 术后 24 h 内引流量小于 30 ml 后拔除引流管。术后 6 周内患者需佩戴胸背支具下床活动, 3 个月内避免高强度运动。术后患者胸背疼痛症状明显改善, 患者疼痛 VAS

评分由术前 8 分降至术后 2 分, ODI 指数由术前 50%降至 22%, 术后第 3 天患者在胸背支具保护下起床慢走, 并未发现不适感。术后 MR 显示突出的椎间盘已完全被摘除, 影像学效果良好。一年后, 患者右下肢肌力明显改善(4/5 级), 可自主行走, 患者 VAS 评分下降到 0 分, ODI 指数改善到 10%, 改良 MacNab 疗效评价优, 且未发现手术相关禁忌症。

3. 讨论

胸椎间盘突出症的发病率极低, 有症状的胸椎间盘突出症每年发病率约为百万分之一[7]。TDH 仅占所有突出椎间盘的 0.25%至 0.75%, 80%发病在 40~70 岁之间[8]。在先前的临床工作中由于缺乏影像学检查, 胸椎间盘突出症的诊断在很大程度上依赖于患者的病史及查体。20 世纪下半叶, 随着影像诊断和手术方法不断发展, 胸椎间盘突出症的诊断和预后显著改善。75%的 TDH 发生于 T8-T12, 约 4%的 TDH 发生于 T3/4 椎间盘之上, T11/12 椎间盘突出最常见(26%), 因为在这个水平面上往往会有着较大的活动性并且后纵韧带在此处较为无力, 钙化是 TDH 的特点之一, 有研究显示其发病率约占胸椎间盘突出症的 40% [9]。

胸椎间盘突出是纤维环破坏和髓核膨出或突出的结果, 如果压迫在胸神经根, 患者可表现为神经根病, 如果压迫在脊髓本身, 则可表现为脊髓病。大致可表现出胸背疼痛、感觉障碍、脊髓病、反射亢进、痉挛和大小便功能障碍等症状。值得一提的是, 一些 TDH 患者求医时以足下垂为首发症状, Cong 等[10]通过对 13 例以足下垂为首发症状的 TDH 患者分析, 其认为足下垂可作为 T11-L1 水平胸椎间盘突出的首发症状, 尤其是钙化型椎间盘突出。

对于大多数无症状患者, 保守治疗是合适的, 包括活动调节、非甾体消炎止痛药、康复训练和物理治疗。对于有症状的脊髓病和顽固性神经根性疼痛往往需要手术治疗。由于胸椎比腰椎椎管容积小得多, 使得其操作空间非常有限, 并与心脏、肺等关键器官紧密相邻, 这些解剖学特点使得 TDH 手术的风险性较高。在进行 TDH 手术时, 无论采取何种传统手术途径, 通常需要切除部分椎板、半椎体, 甚至可能需要开胸手术, 这些操作创伤大、出血多、且术中可能牵拉脊髓[11]。随着微创观念不断深入人心, TDH 的手术治疗也逐渐微创化, 目前微创手术治疗 TDH 主要包括经胸腔镜下胸椎间盘切除术、显微镜下胸椎间盘切除术(TMD)、显微内窥镜下胸椎间盘切除术(TMED)、经皮椎间孔镜下胸椎间盘切除术(TETD)、单侧双通道脊柱内镜下胸椎间盘切除术(UBETD)等。传统的开胸手术后, 高达 50%的患者出现开胸术后肋间神经痛, 这是一种慢性病, 30%的患者术后 4 至 5 年持续疼痛, 其中一部分患者会因剧烈疼痛而丧失工作能力[12]。Landreneau 等通过对胸腔镜手术、开胸手术和经后路肋骨横突切除术 3 种手术方式进行对比研究, 认为胸腔镜手术显著减少了肋间神经痛的发生, 更有利于病人术后恢复正常的生活。但胸腔镜技术学习曲线较长同时伴有显著的呼吸系统相关并发症, 导致胸膜积液、肺不张、肺炎、气胸等。显微镜下胸椎间盘切除术是通过小切口, 在显微镜的辅助下更精确地进入胸椎管, 从而进行椎间盘摘除及椎管减压。Bartel 和 Peul [13]回顾了他们的胸腔镜手术和显微镜下微创小切口技术治疗 TDH 的病例, 发现显微镜下胸椎间盘切除术对于椎管减压同样有效, 手术视野三维成像, 视觉效果类似于开放手术, 学习曲线短。Perz-Cruet 等[14]在 2004 年开发了一种新的微创技术治疗胸椎间盘突出症—显微内窥镜下胸椎间盘切除术(TMED), 该技术是对腰椎椎间孔镜技术的改进, 其报道了 7 例患者, 平均单节段手术时间 1.7 小时, 平均术中出血量 111 ml, 平均随访 9 个月, 按照改良 Prolo 评分标准, 优良率为 85.7%, 术后未出现相关并发症, 大多患者术后三周内恢复正常生活和工作。但 TMED 仍存在学习曲线较长, 操作空间有限等不足。自从 20 世纪 80 年代通过内窥镜脊柱手术治疗腰椎间盘突出症以来, 它的适应症不断扩大, 已用于治疗颈椎管狭窄、颈椎间盘突出症和胸椎间盘突出症[11]。在局部麻醉下, 经孔入路为进入胸椎椎管提供了一条安全的手术通道, 经皮椎间孔镜下胸椎间盘切除术(TETD)是治疗 TDH 的有效方法, 但其

操作空间有限,不能完全摘除椎间盘,存在复发可能,并且对中央型和钙化型突出很难处理。

UBE 技术是近年来迅速发展的一种脊柱内镜技术,通过两个通道(观察通道和操作通道)使操作范围更大、灵活度更高,水介质下视野清晰,镜下逐层减压视野更广的同时确保了操作的安全。UBE 现已广泛用于治疗腰椎管狭窄症、腰椎间盘突出症等腰椎退行性疾病,随着该技术的不断发展,该技术在治疗颈椎及胸椎退行性疾病方面也取得了突破性进展[15] [16],但目前 UBE 治疗胸椎间盘突出症的报道还相对较少。由于胸髓对牵拉的特殊敏感性,经 UBE 治疗 TDH 是具有挑战性的,理想的状态下是不经牵拉胸髓的情况下进行椎管减压、椎间盘摘除,同时避免对椎旁肌和小关节的过度破坏。

UBE 技术在胸椎节段的应用难度远高于腰椎,核心源于胸椎独特的解剖结构带来的多重临床操作挑战,其难点不仅在于胸髓的高脆弱性,更体现在肋骨头、椎弓根、节段动脉等解剖结构的硬性阻挡与损伤风险,而本研究针对 T8/9 节段的手术操作也形成了针对性的应对策略。① 胸椎肋骨头与椎弓根、横突形成骨性联合体,既构成硬性解剖阻挡,又限制手术通道的旁开距离,磨除骨性结构时还易继发肋软骨、肋间神经损伤,本病例于椎弓根外缘 1.5 cm 处建立手术通道,避开肋骨头主体,仅少量磨除 T8 横突基底部下缘,最大限度减少骨性结构的医源性破坏;② 胸椎椎弓根横、矢状径远小于腰椎,且走行陡峭,通道置入时易造成椎弓根皮质破损,本研究通过 C 臂 X 线机正侧位双透视精准定位,将套管尖端交汇于 T8 椎弓峡部,规避椎弓根区域的盲目操作;③ 胸椎节段动脉沿椎弓根下缘走行,与椎间盘突出区域毗邻,血管损伤后难以压迫止血,本研究术中先以等离子射频刀头清理峡部结缔组织,清晰显露节段动脉走行后再实施后续操作,同时备骨蜡、双极电凝实现术中出血的即时有效处理;④ 胸椎椎管容积约为腰椎的 1/3,且胸髓无硬膜外脂肪缓冲,对牵拉、缺血的耐受性显著降低,本研究全程行神经电生理监护,遵循无牵拉减压的原则,通过磨除部分关节突扩大椎间孔操作空间,在未牵拉胸髓的前提下完成髓核摘除。但 UBE 技术在应对胸椎解剖特点时仍存在固有局限性:针对肋骨头肥大、椎弓根狭窄的胸椎节段,手术通道建立的骨性损伤风险较高;T4 以上高位胸椎因胸廓骨性结构更致密,器械操作的灵活度显著下降;对于中央型胸椎间盘突出,因肋骨的解剖阻挡无法无限旁开手术通道,镜下中央区减压范围受限,且器械交会操作难度显著增加,要求术者具备丰富的 UBE 技术操作经验。

此外,合理的术前规划和丰富的 UBE 操作工具是保证手术有效进行的前提。在内镜视野下视野清晰、逐层显像,同时能及时处理出血,全视野下充分暴露突出的椎间盘,创造足够的操作空间,在无需牵拉胸髓的情况下,可最大限度减小骨破坏和对胸髓的牵拉,从而安全有效地完成对突出椎间盘的摘除。由于胸髓的脆弱性,术者需要神经电生理监护来警惕胸髓损伤。

本文患者是右后方旁中央型突出,我们选择 UBE 下经椎间孔入路,该入路适用于旁中央型突出及软性突出,术前通过 CT 三维重建熟悉椎间孔区域峡部、关节突尖部及横突的位置尤为重要。患者术后 MRI 显示突出的椎间盘被完全摘除,脊髓得到充分减压。术后随访一年,疼痛症状有显著改善 VAS 评分从 8 分下降至 0 分,ODI 指数从 55%改善到 10%,临床疗效及症状改善良好,且尚未出现手术相关并发症。胸椎脊髓腹侧中央型突出的处理是 UBE 的难点,一个基本的原则就是棘突旁开越多越安全。但是由于肋骨的存在,不能无限制地旁开。另外,旁开越多,器械的交会操作也有一定难度。但只要建立好了通道,UBE 较之椎间孔镜来说,在处理中央病变来说,器械角度更加丰富,效率更高。

UBE 治疗 TDH 具有安全高效、术后恢复快、创伤小、出血量少等优点,本研究通过 UBE 技术治疗一例胸椎间盘突出症的患者,临床疗效满意,虽然为个案,但为胸椎间盘突出症的治疗提供了一种新思路。

声 明

本研究获得暨南大学附属第一医院科学伦理委员会批准(审批号: KY-2026-022)。

基金项目

项目等级：省部级项目；

名称：脊柱专用双通道内镜技术治疗复杂退行性脊柱疾病的关键技术及整体研发；

项目编号：澳门技术发展基金(0003/2024/RIB1)。

参考文献

- [1] Arce, C.A. and Dohrmann, G.J. (1985) Herniated Thoracic Disks. *Neurologic Clinics*, **3**, 383-392. [https://doi.org/10.1016/s0733-8619\(18\)31043-0](https://doi.org/10.1016/s0733-8619(18)31043-0)
- [2] Rodrigo, V., Corral, P., Mesa-Guzmán, M., Perna, V., Rosenthal, D. and Fernández, R. (2024) Evolution of Video Assisted Thoracoscopic Surgery for Thoracic Disc Herniation: Towards Biptoral Thoracoscopic Approach. *World Neurosurgery*, **192**, 59-62. <https://doi.org/10.1016/j.wneu.2024.09.022>
- [3] Whitmore, R.G., Williams, B.J., Lega, B.C., Sanborn, M.R. and Marcotte, P. (2011) A Patient with Thoracic Intradural Disc Herniation. *Journal of Clinical Neuroscience*, **18**, 1730-1732. <https://doi.org/10.1016/j.jocn.2011.04.021>
- [4] Kang, Y., Yang, Y., Zhang, H. and Li, X. (2024) Applying Ultrasonic Osteotome to Treat Thoracic Ossification of Ligamentum Flavum Combined with Thoracic Disc Herniation: A Case Report. *Asian Journal of Surgery*, **47**, 1855-1856. <https://doi.org/10.1016/j.asjsur.2023.12.163>
- [5] Ziechmann, R., Pathak, S.M. and Kim, B. (2024) Combined Microscopic Tubular and Endoscopic Approach for Calcified Midline Thoracic Disc Herniation: A Bridge to Endoscopic Discectomy. *Cureus*, **16**, e66948. <https://doi.org/10.7759/cureus.66948>
- [6] Perot, P.L. and Munro, D.D. (1969) Transthoracic Removal of Midline Thoracic Disc Protrusions Causing Spinal Cord Compression. *Journal of Neurosurgery*, **31**, 452-458. <https://doi.org/10.3171/jns.1969.31.4.0452>
- [7] Rogers, M.A. and Crockard, H.A. (1994) Surgical Treatment of the Symptomatic Herniated Thoracic Disk. *Clinical Orthopaedics and Related Research*, **300**, 70-78. <https://doi.org/10.1097/00003086-199403000-00009>
- [8] Cho, H., Lee, S. and Kim, J. (2011) Thoracic Disk Herniation Manifesting as Sciatica-Like Pain -Two Case Reports-. *Neurologia medico-chirurgica*, **51**, 67-71. <https://doi.org/10.2176/nmc.51.67>
- [9] Court, C., Mansour, E. and Bouthors, C. (2018) Thoracic Disc Herniation: Surgical Treatment. *Orthopaedics & Traumatology: Surgery & Research*, **104**, S31-S40. <https://doi.org/10.1016/j.otsr.2017.04.022>
- [10] Cong, M., Si, M., Hou, Y., Ma, H. and Nie, L. (2022) Foot Drop as the Initial Symptom Caused by Thoracic Disc Herniation. *European Spine Journal*, **31**, 1795-1801. <https://doi.org/10.1007/s00586-022-07254-3>
- [11] Barber, S.M. and Huang, M. (2024) Full Endoscopic Transforaminal Thoracic Discectomy Operative Technique. *Journal of Visualized Experiments*, No. 203, e65951. <https://doi.org/10.3791/65951>
- [12] Karmakar, M.K. and Ho, A.M.H. (2004) Postthoracotomy Pain Syndrome. *Thoracic Surgery Clinics*, **14**, 345-352. [https://doi.org/10.1016/s1547-4127\(04\)00022-2](https://doi.org/10.1016/s1547-4127(04)00022-2)
- [13] Bartels, R.H.M.A. and Peul, W.C. (2007) Mini-Thoracotomy or Thoracoscopic Treatment for Medially Located Thoracic Herniated Disc? *Spine*, **32**, E581-E584. <https://doi.org/10.1097/brs.0b013e31814b84e1>
- [14] Perez-Cruet, M.J., Kim, B., Sandhu, F., Samartzis, D. and Fessler, R.G. (2004) Thoracic Microendoscopic Discectomy. *Journal of Neurosurgery: Spine*, **1**, 58-63. <https://doi.org/10.3171/spi.2004.1.1.0058>
- [15] 高放, 冯皓宇. 单侧双通道内镜技术在退行性脊柱疾病中的应用进展[J]. 国际骨科学杂志, 2023, 44(1): 44-48.
- [16] 胡震, 杨阳, 赵树雄, 等. 单侧双通道内镜技术的临床应用与展望[J]. 解放军医学杂志, 2024, 49(3): 349-354.