

# 伊伐布雷定联合比索洛尔治疗房颤射频消融术后不适当窦性心动过速1例报道及文献复习

刘梦丹, 郭功亮\*

吉林大学中日联谊医院心血管内科, 吉林 长春

收稿日期: 2026年4月26日; 录用日期: 2026年5月21日; 发布日期: 2026年5月27日

## 摘要

目的: 分析1例经伊伐布雷定联合比索洛尔治疗的房颤射频消融术后不适当窦性心动过速患者的心电图表现、冠脉造影检查及诊疗经过, 为该病的临床诊断及治疗提供依据。方法: 收集1例经房颤射频消融术后产生不适当窦性心动过速患者的临床资料、实验室检查、心电图表现和冠脉造影检查, 给予伊伐布雷定联合比索洛尔口服, 并记录其诊疗过程, 进行随访。结合相关文献复习, 分析伊伐布雷定联合比索洛尔对于房颤射频消融术后不适当窦性心动过速患者的疗效及预后。结果: 患者1年前因持续性心房颤动于北京安贞医院行房颤射频消融术, 术后出现窦性心动过速, 来我院经相关检查积极查找病因, 最终诊断为“不适当窦性心动过速”, 给予伊伐布雷定联合比索洛尔治疗, 效果显著。结论: 伊伐布雷定联合比索洛尔对于治疗房颤射频消融术后不适当窦性心动过速有明显疗效。

## 关键词

不适当窦性心动过速, 房颤射频消融术后, 伊伐布雷定, 比索洛尔

# One Case Report and Literature Review on the Combination of Ivabradine and Bisoprolol in the Treatment of Inappropriate Sinus Tachycardia after Radiofrequency Ablation for Atrial Fibrillation

Mengdan Liu, Gongliang Guo\*

\*通讯作者。

文章引用: 刘梦丹, 郭功亮. 伊伐布雷定联合比索洛尔治疗房颤射频消融术后不适当窦性心动过速 1 例报道及文献复习[J]. 临床医学进展, 2026, 16(5): 2633-2640. DOI: 10.12677/acm.2026.1652073

## Abstract

**Objective:** To analyze the electrocardiogram manifestations, coronary angiography examination, and diagnosis and treatment process of a patient with inappropriate sinus tachycardia after radiofrequency ablation of atrial fibrillation treated with ivabradine combined with bisoprolol, in order to provide a basis for the clinical diagnosis and treatment of this disease. **Method:** Collect clinical data, laboratory tests, electrocardiogram findings, and coronary angiography of a patient with inappropriate sinus tachycardia after radiofrequency ablation of atrial fibrillation. Administer ivabradine combined with bisoprolol orally, record the diagnosis and treatment process, and follow up. Combining relevant literature review, analyze the efficacy and prognosis of ivabradine combined with bisoprolol in patients with inappropriate sinus tachycardia after radiofrequency ablation for atrial fibrillation. **Result:** One year ago, the patient underwent real estate radiofrequency surgery for persistent atrial fibrillation at Beijing Anzhen Hospital. After the surgery, sinus tachycardia occurred. The patient came to our hospital and actively searched for the cause through relevant examinations. The final diagnosis was “inappropriate sinus tachycardia” and was treated with ivabradine combined with Bisoprolol, with significant results. **Conclusion:** The combination of ivabradine and bisoprolol has a significant therapeutic effect on inappropriate sinus tachycardia after radiofrequency ablation for atrial fibrillation.

## Keywords

Inappropriate Sinus Tachycardia, Post-Atrial Fibrillation Radiofrequency Ablation, Ivabradine, Bisoprolol

Copyright © 2026 by author(s) and Hans Publishers Inc.

This work is licensed under the Creative Commons Attribution International License (CC BY 4.0).

<http://creativecommons.org/licenses/by/4.0/>



Open Access

## 1. 引言

射频消融术是治疗房颤最主要的方式之一。与抗心律失常药物(AAD)相比,房颤的射频消融已被证明其对治疗高症状发作性房颤患者有效[1][2]。然而,部分房颤患者经射频消融术后产生窦性心动过速的临床表现。这种表现对患者来说可能像消融前的房颤一样产生有症状的负担,而这种不适当窦性心动过速通常对医疗治疗的反应很差[3],其中,不适当窦性心动过速(Inappropriate Sinus Tachycardia, IST)患者在射频消融术后产生的窦性心动过速患者中占据很高的比例。截至目前已有多项研究表明伊伐布雷定对于IST疗效显著[4][5]。比索洛尔可以显著减轻心律失常患者症状[6],然而目前对于比索洛尔对IST的疗效未见报道。本文作者探讨1例经由伊伐布雷定联合比索洛尔治疗的房颤射频消融术后不适当窦性心动过速病例,旨在提高临床医生对该病的认识,改善患者预后。

## 2. 临床资料

### 2.1. 一般资料

患者,男,55岁,因“阵发性心悸、乏力1年,加重20天”于2024年10月8日入院。患者于1年

前, 无明显诱因出现心悸、乏力, 就诊于北京安贞医院, 诊断为“持续性心房纤颤”, 行房颤射频消融术, 好转后出院。此后上述症状未曾发作。后多次于我院行动态心电图检查, 均提示窦性心律, 未见房颤复发。20 天前, 患者无明显诱因再次出现心悸、乏力, 活动后明显, 休息后缓解, 并于 2024 年 10 月 8 日再次来复查。

## 2.2. 实验室检查

行心电图检查(图 1)提示: 窦性心动过速, 心率 125 次/分。入院后积极寻找窦性心动过速病因, 查血常规、血生化、心肌损伤标记物、甲功、抗核抗体系列、结核杆菌等实验室检查(见表 1)、头 CT、胸部 CT、心脏彩超(见图 2)、腹部彩超, 并行冠脉造影检查(图 3), 均未见异常。

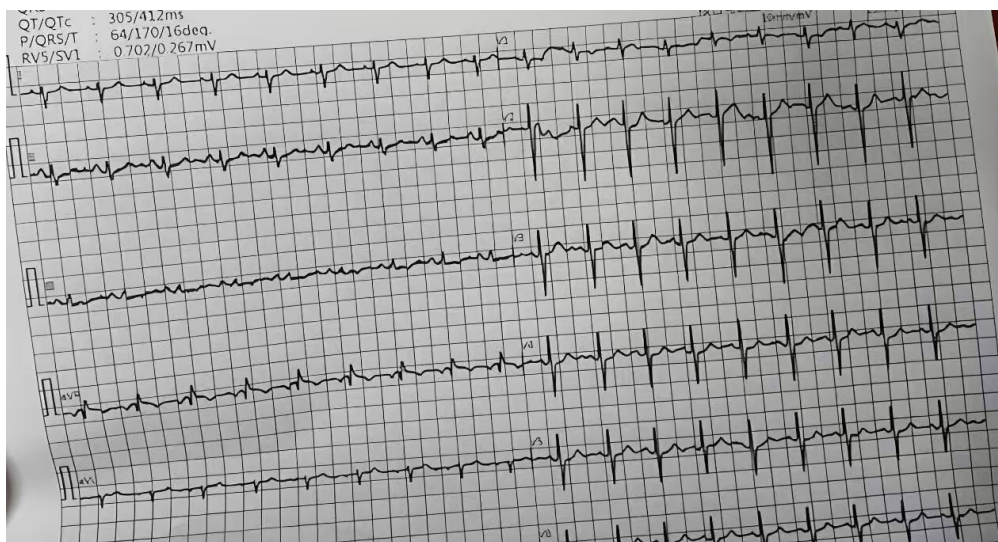


Figure 1. Admission ECG

图 1. 入院心电图

Table 1. Laboratory tests

表 1. 实验室检查

	结果	参考值
CK-MB	3%	0~0.05 U/L
cTnT	0.2 $\mu\text{g/L}$	<0.1 $\mu\text{g/L}$
cTnI	0.01 $\mu\text{g/L}$	<0.2 $\mu\text{g/L}$
红细胞计数	$4.5 \times 10^{12}/\text{L}$	$4.0\sim 5.5 \times 10^{12}/\text{L}$
血红蛋白	125 g/L	120~160 g/L (12~16 g/dL)
白细胞计数	$6.2 \times 10^{12}/\text{L}$	$(4\sim 10) \times 10^9/\text{L}$
空腹血糖	5.3 mmol/L	3.9~6.1 mmol/L
甘油三酯(TG)	0.72 mmol/L	0.4~1.7 mmol/L
总胆固醇(TC)	4.7 mmol/L	<5.18 mmol/L
高密度脂蛋白胆固醇(HDL-C)	1.21 mmol/L	1.16~1.42 mmol/L

续表

低密度脂蛋白胆固醇(LDL-C)	1.94 mmol/L	1.2~3.1 mmol/L
尿酸	207 $\mu$ mol/L	150~416 $\mu$ mol/L
肌酐	0.8 $\mu$ mol/L	53~106 $\mu$ mol/L
甲功三项	正常	
抗核抗体系列	正常	
结核杆菌	阴性	

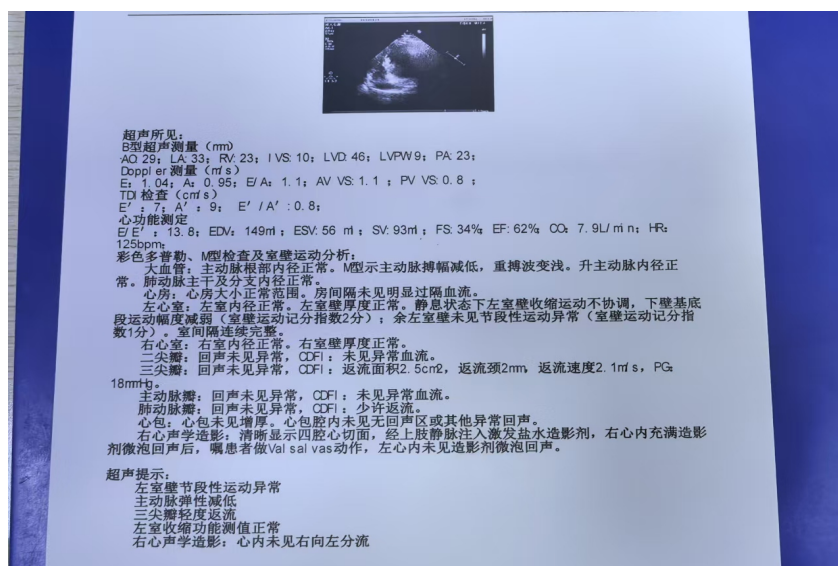


Figure 2. Cardiac color ultrasound  
 图 2. 心脏彩超

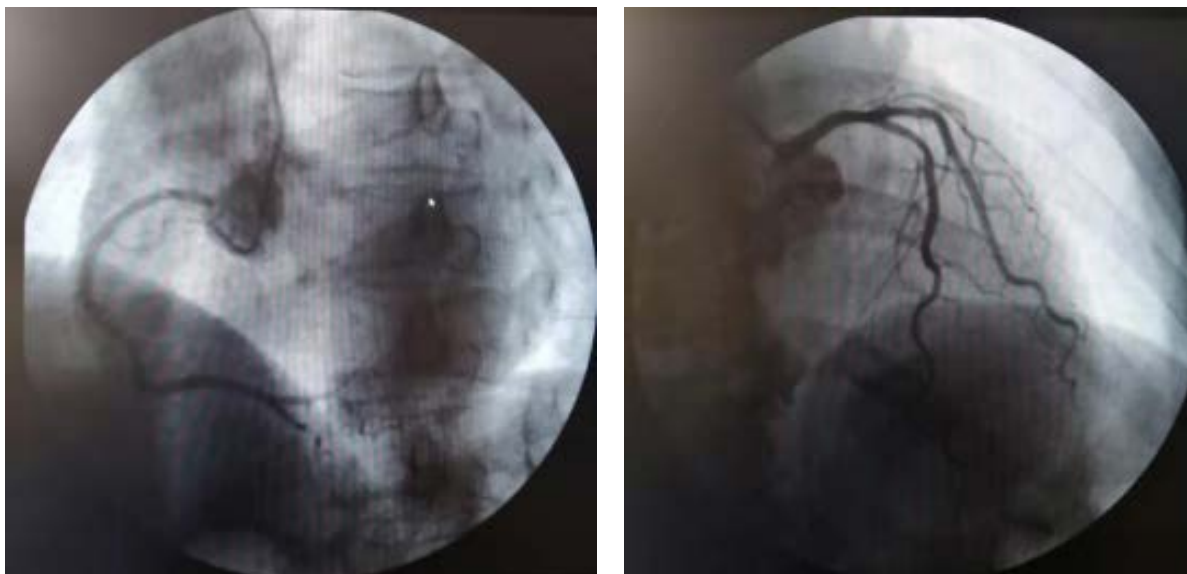


Figure 3. Coronary angiography  
 图 3. 冠脉造影检查

### 2.3. 临床诊疗和预后

给予比索洛尔 5 毫克日 2 次口服(最大剂量), 治疗 5 天, 复查动态心电图: 24 小时平均心率 105 次/分。第 6 日起, 加用伊伐布雷定 5 毫克日 2 次口服, 3 天后患者心率降至约 75 次/分左右, 将比索洛尔逐渐减量, 直至停用, 第 14 日复查动态心电图: 窦性心律、24 小时平均心率 70 次/分, 心悸、乏力症状消失。第 15 日出院, 复查心电图: 窦性心律, 心率 61 次/分。

## 3. 讨论

### 3.1. 不适当窦性心动过速的定义与诊断

不适当窦性心动过速(Inappropriate Sinus Tachycardia, IST)又称非阵发性窦性心动过速、特发性窦性心动过速(idiopathic sinus tachycardia, IST)。IST 是一种排他性诊断的疾病, 根据持续性或反复非阵发性窦性心动过速而不能用其他原因解释时即可诊断本病[7]。本病例排除多种病因, IST 诊断明确。

### 3.2. IST 的发病机制及其与本病历的关联分析

IST 常见病因发病机制包括以下几方面: (1) 窦房结自律性增高: 常为原发性窦房结异常, 以心率增快为特点。窦房结自身离子通道病理性改变如乙酰胆碱和腺苷敏感 K 通道功能障碍亦可导致其自律性增高。(2) 自主神经功能紊乱: 窦房结活动受自主神经调节。IST 时交感神经兴奋性增高, 迷走神经兴奋性降低。IST 其心率变异性减低也支持自主神经功能障碍在发病过程中的重要作用[8]。起搏细胞整流细胞膜上内向和外向的离子电流和钙通道, If 电流为内向去极化电流, 是细胞膜电流的重要组成部分, 在舒张早期通过超极化激活。If 电流主要作用于自主神经和心脏, 因此其可能和 IST 发病机制相关。(3) 射频消融术后去神经化: 研究表明, IST 常发生在心律失常射频消融术后, 其可能的机制为射频消融术损害了支配窦房结的迷走神经, 导致局部去副交感神经化, 从而引起交感-迷走失衡[9]。

结合本病例分析: 患者于北京安贞医院接受房颤射频消融术, 但病历资料未明确记录具体的消融策略(如环肺静脉隔离、是否附加线性消融等)。根据目前房颤射频消融的常规术式, 环肺静脉隔离是最基本的消融策略, 而肺静脉前庭区域恰好分布着丰富的自主神经节丛(ganglionated plexi, GP), 包括位于右上肺静脉前壁和上腔静脉之间的窦房结区域 GP。临床上, 部分患者在环肺静脉消融过程中, 由于消融能量损伤了窦房结周围的迷走神经分支, 可导致术后出现医源性去神经化效应, 表现为静息心率增快和对  $\beta$  受体阻滞剂的反应性下降。本病例患者在术后 1 年内窦性心律稳定, 近期才出现症状性窦性心动过速, 提示可能存在迟发性的自主神经重构或代偿失衡。这一时间特征与文献报道的消融术后 IST 表现一致。因此, 我们推测本例患者的 IST 可能与射频消融术中损伤了窦房结区域的迷走神经支配有关, 导致交感神经相对亢进, 从而引发持续性窦性心动过速。

### 3.3. 伊伐布雷定与比索洛尔的协同作用机制

If 电流是一种自动去极化的钠钾混合电流, 其分子基础是由四个基因家族(hyperpolarization-activated cyclic nucleotide-gated channels, HCN1-4)编码的超极化激活的环核苷酸门控阳离子通道(HCN 通道) [10]。伊伐布雷定为 HCN 通道的特异性受体拮抗剂, 能够阻断起搏心肌细胞 If 电流, 使心率减慢且对心肌收缩力没有影响。国外多项研究证明其对 IST 效果良好[5] [11]。持续的窦性心动过速是心血管死亡率的独立危险因素[12], 伊伐布雷定为我们临床医生治疗 IST 提供了新的治疗手段。

比索洛尔是一种高选择性  $\beta_1$  受体阻滞剂, 通过抑制交感神经活性、降低心肌细胞自律性、减慢房室传导而发挥抗心律失常作用[13] [14]。本病例中, 患者单用比索洛尔(最大剂量) 5 天后心率仅从 125 次/分

降至 105 次/分(降幅 16%), 加用伊伐布雷定后 3 天内心率从 105 次/分降至 75 次/分(降幅 28.6%), 且后续在比索洛尔减量甚至停用后, 心率仍可维持在 70 次/分左右。这一“序贯效应”提示: 比索洛尔对交感神经的抑制作用部分有效但有限, 而伊伐布雷定对 If 电流的直接抑制在本病例中发挥了更为关键的作用。两种药物通过不同机制协同降低心率——比索洛尔抑制  $\beta_1$  肾上腺素能受体介导的交感兴奋, 伊伐布雷定直接作用于窦房结细胞的离子通道, 二者联合使用可产生互补效应, 尤其适用于单纯  $\beta$  阻滞剂效果不佳的 IST 患者。

### 3.4. 文献复习: 房颤消融后 IST 的流行病学、风险因素与治疗策略

(1) 流行病学: 房颤射频消融术后窦性心动过速的发生率文献报道不一, 约为 5%~20%。其中符合 IST 诊断标准的比例相对较低, 但由于缺乏大规模流行病学调查, 确切发病率尚不明确。现有研究多基于单中心小样本病例系列, 存在一定的发表偏倚。

(2) 风险因素: 目前识别出的术后 IST 风险因素包括: ① 术前基础心率较快; ② 术中消融能量较高或消融时间较长; ③ 消融范围涉及上腔静脉、右肺静脉前壁等靠近窦房结的区域; ④ 年轻女性(特发性 IST 的已知高危人群); ⑤ 术前存在自主神经功能紊乱倾向[15]。本例患者为中年男性, 无典型高危因素, 提示术后 IST 可发生于更广泛的人群中, 临床医生应保持警惕。

(3) 治疗策略的优劣对比: 目前 IST 的治疗主要包括药物治疗和介入治疗两大类。① 药物治疗: 一线药物为  $\beta$  受体阻滞剂(如比索洛尔、美托洛尔)和非二氢吡啶类钙通道阻滞剂(如地尔硫草), 但部分患者疗效有限或不能耐受副作用。伊伐布雷定作为选择性 If 通道抑制剂, 已被多项研究证实可有效降低 IST 患者的心率并改善症状[5] [11], 且不引起低血压或负性肌力作用, 尤其适用于  $\beta$  阻滞剂禁忌或效果不佳者。本病例中伊伐布雷定联合比索洛尔的方案体现了药物协同优势。② 介入治疗: 对于药物难治性 IST, 可考虑窦房结改良消融术。然而, 该技术难度大, 且存在较高的并发症风险(如需要永久起搏器植入的风险达 10%~30%), 通常仅作为三线选择[16]。目前尚无头对头比较伊伐布雷定与窦房结消融的随机对照试验。

(4) 本研究的贡献: 既往文献多关注伊伐布雷定单药治疗 IST 的疗效, 而关于伊伐布雷定联合  $\beta$  受体阻滞剂(特别是比索洛尔)治疗房颤消融术后 IST 的报道极为罕见。本病例首次详细描述了联合用药的“降阶梯”策略(先比索洛尔后加用伊伐布雷定再减量比索洛尔), 并提供了完整的动态心电图随访数据, 为临床提供了可操作的用药方案参考。

### 3.5. 本病例的治疗启示与局限性

本例患者的治疗过程提示: (1) 对于房颤消融术后出现的窦性心动过速, 应首先排除可逆性病因, 明确 IST 诊断; (2) 单用  $\beta$  受体阻滞剂效果不佳时, 及时联合伊伐布雷定可显著提高疗效; (3) 联合治疗稳定后可尝试减少  $\beta$  受体阻滞剂用量, 以降低不良反应风险。

本研究的局限性包括: (1) 单病例报道, 结论外推性有限; (2) 未获得患者术中的具体消融参数和消融点位图, 无法精确判断消融损伤与自主神经节丛的解剖关系, 机制探讨仍属推测; (3) 随访时间较短(仅至出院后), 远期疗效和安全性有待进一步观察; (4) 缺乏与单纯伊伐布雷定或单纯比索洛尔治疗的历史对照, 联合治疗的优越性仍需更大样本量的研究验证。

## 4. 结论

综上所述, 伊伐布雷定联合比索洛尔对于治疗房颤射频消融术后不适当窦性心动过速具有明确效果, 未来根据随访结果可以评估对于经伊伐布雷定联合比索洛尔联合治疗房颤射频消融术后产生不适当窦性心动过速患者的预后。

## 致 谢

我们感谢这项研究的参与者所做出的宝贵贡献。

## 声 明

该病例报道已获得患者的知情同意。

## 基金项目

吉林省科技发展计划项目(20210203080SF)。

## 参考文献

- [1] Ifedili, I., Heckle, M., Kabra, R. and Khouzam, R. (2021) Ablation Success in Various Arrhythmias: When It Is Appropriate to Recommend Ablation? *Current Problems in Cardiology*, **46**, Article 100760. <https://doi.org/10.1016/j.cpcardiol.2020.100760>
- [2] Gasparini, M., Kloppe, A., Lunati, M., Anselme, F., Landolina, M., Martinez-Ferrer, J.B., *et al.* (2018) Atrioventricular Junction Ablation in Patients with Atrial Fibrillation Treated with Cardiac Resynchronization Therapy: Positive Impact on Ventricular Arrhythmias, Implantable Cardioverter-Defibrillator Therapies and Hospitalizations. *European Journal of Heart Failure*, **20**, 1472-1481. <https://doi.org/10.1002/ejhf.1117>
- [3] Miller, J.M. and Tanawuttivat, T. (2021) Atrial Tachycardias after Ablation of Atrial Fibrillation: A Better Mousetrap? *JACC: Clinical Electrophysiology*, **7**, 950-952. <https://doi.org/10.1016/j.jacep.2021.06.008>
- [4] Liu, H., Yang, C., Lee, H., Chang, P., Wo, H., Wen, M., *et al.* (2021) Clinical Outcomes of Low-Voltage Area-Guided Left Atrial Linear Ablation for Non-Paroxysmal Atrial Fibrillation Patients. *PLOS ONE*, **16**, e0260834. <https://doi.org/10.1371/journal.pone.0260834>
- [5] Ying, S., Zhang, J., Fu, N. and Zhang, P. (2023) Ivabradine in the Treatment of Non-Paroxysmal Junctional Tachycardia with Interference Atrioventricular Dissociation: A Case Report. *Annals of Noninvasive Electrocardiology*, **28**, E13064. <https://doi.org/10.1111/anec.13064>
- [6] 刘咏梅, 过瑞. 比索洛尔治疗心律失常疗效评估与研究[J]. 中国医药导刊, 2017, 19(4): 389-390.
- [7] Hou, C.R., Olshansky, B., Cortez, D., Duval, S. and Benditt, D.G. (2022) Inappropriate Sinus Tachycardia: An Examination of Existing Definitions. *EP Europace*, **24**, 1655-1664. <https://doi.org/10.1093/europace/euac057>
- [8] Haywood, G.A., Varini, R., Osmancik, P., Cireddu, M., Caldwell, J., Chaudhry, M.A., *et al.* (2020) European Multicentre Experience of Staged Hybrid Atrial Fibrillation Ablation for the Treatment of Persistent and Longstanding Persistent Atrial Fibrillation. *IJC Heart & Vasculature*, **26**, Article 100459. <https://doi.org/10.1016/j.ijcha.2019.100459>
- [9] Yamashita, D., Fujimoto, N., Sugiura, S., Kagawa, Y., Fujita, S. and Dohi, K. (2025) Time Interval from Right Atrium to Coronary Sinus Predicts Postablation Atrial Fibrillation Recurrence in Current Ablation Practice. *Circulation Journal*, **89**, 774-783. <https://doi.org/10.1253/circj.cj-24-1009>
- [10] Buss, E.W., Lofaro, O.M., Barnett, A., Leroy, F., Santoro, B., Siegelbaum, S.A., *et al.* (2024) HCN1 Hyperpolarization-Activated Cyclic Nucleotide-Gated Channels Enhance Evoked GABA Release from Parvalbumin-Positive Interneurons. *Proceedings of the National Academy of Sciences*, **121**, E2319246121. <https://doi.org/10.1073/pnas.2319246121>
- [11] Benezet-Mazuecos, J., Rubio, J.M., Farré, J., Quiñones, M.Á., Sanchez-Borque, P. and Macía, E. (2013) Long-Term Outcomes of Ivabradine in Inappropriate Sinus Tachycardia Patients: Appropriate Efficacy or Inappropriate Patients. *Pacing and Clinical Electrophysiology*, **36**, 830-836. <https://doi.org/10.1111/pace.12118>
- [12] Paludan-Müller, C., Stampe, N.K., Monfort, L.M., Andreasen, L., Vad, O.B., Ahlberg, G., *et al.* (2024) Presence of Atrioventricular Nodal Reentrant Tachycardia Is Associated with Cardiomyopathy, Heart Failure, and Death. *Journal of the American Heart Association*, **13**, E034439. <https://doi.org/10.1161/jaha.123.034439>
- [13] Muresan, L., Cismaru, G., Muresan, C., Rosu, R., Gusetu, G., Puiu, M., *et al.* (2022) Beta-Blockers for the Treatment of Arrhythmias: Bisoprolol—A Systematic Review. *Annales Pharmaceutiques Françaises*, **80**, 617-634. <https://doi.org/10.1016/j.pharma.2022.01.007>
- [14] National Institute of Child Health and Human Development (2006) Bisoprolol. Drugs and Lactation Database (LactMed®). Bethesda (MD).
- [15] Ahmed, A., Pothineni, N.V.K., Charate, R., Garg, J., Elbey, M., de Asmundis, C., *et al.* (2022) Inappropriate Sinus Tachycardia: Etiology, Pathophysiology, and Management. *Journal of the American College of Cardiology*, **79**, 2450-2462. <https://doi.org/10.1016/j.jacc.2022.04.019>

- [16] van Deutekom, C., Mulder, B.A., Groenveld, H.F., Tieleman, R.G., Wiesfeld, A.C.P., Tan, E.S., *et al.* (2022) Heart Rate Increase and Inappropriate Sinus Tachycardia after Cryoballoon Pulmonary Vein Isolation for Atrial Fibrillation. *Netherlands Heart Journal*, **30**, 282-288. <https://doi.org/10.1007/s12471-021-01645-9>