

难复性发育性髋关节发育不良治疗现状

向建朋, 曹豫江*

重庆医科大学附属儿童医院骨科, 重庆

收稿日期: 2026年5月11日; 录用日期: 2026年6月5日; 发布日期: 2026年6月15日

摘要

发育性髋关节发育不良(DDH)是儿童最常见的骨科疾病之一, 其治疗策略因患儿年龄和脱位严重程度而异。难复性DDH通常指经保守治疗失败或就诊时已超过保守治疗年龄窗的病例, 主要涉及6个月至青少年期的患儿群体。近年来, 随着影像学技术的进步和手术理念的更新, 难复性DDH的治疗取得了显著进展, 但仍存在诸多争议。本文系统综述了不同年龄段难复性DDH的治疗策略, 重点讨论6~24个月患儿的闭合与切开复位选择、18~24个月特殊年龄段的术式争议、以及大龄儿童及青少年保髋手术的应用进展。同时, 本文总结了关节镜辅助技术、数字化辅助规划等新兴技术在该领域的应用现状, 并探讨了当前研究中存在的争议与未来方向。

关键词

发育性髋关节发育不良, 难复性DDH, 切开复位, 骨盆截骨, 保髋手术, 治疗现状

Treatment Status of Irreducible Developmental Dysplasia of the Hip

Jianpeng Xiang, Yujiang Cao*

Department of Orthopaedics, Children's Hospital of Chongqing Medical University, Chongqing

Received: May 11, 2026; accepted: June 5, 2026; published: June 15, 2026

Abstract

Developmental dysplasia of the hip (DDH) is one of the most common orthopedic disorders in children. Irreducible DDH typically refers to cases that fail conservative treatment or present beyond the optimal age window for non-surgical management, mainly involving patients aged from 6 months to adolescence. In recent years, significant progress has been made in the treatment of irreducible DDH, yet many controversies remain. This review systematically summarizes treatment strategies for

*通讯作者。

irreducible DDH across different age groups, with a focus on the choice between closed and open reduction in children aged 6~24 months, the surgical controversy in the special age group of 18~24 months, and the application of hip-preserving surgery in older children and adolescents. In addition, the review discusses the current status of emerging techniques such as arthroscopic-assisted reduction and digital-assisted planning, and highlights the unresolved issues and future directions in this field.

Keywords

Developmental Dysplasia of the Hip, Irreducible DDH, Open Reduction, Pelvic Osteotomy, Hip-Preserving Surgery, Treatment Status

Copyright © 2026 by author(s) and Hans Publishers Inc.

This work is licensed under the Creative Commons Attribution International License (CC BY 4.0).

<http://creativecommons.org/licenses/by/4.0/>



Open Access

1. 引言

发育性髋关节发育不良(developmental dysplasia of the hip, DDH)是指髋关节结构和功能的异常, 涵盖从轻度髋臼发育不良到股骨头完全脱位的疾病谱系[1]。该病在活产婴儿中的发病率约为1%~20%, 因种族和筛查方法而异[2]。DDH若未得到及时干预, 可导致髋关节畸形、功能障碍, 并在患儿较年轻时进展为髋关节骨关节炎, 最终需要人工髋关节置换[1]。

“难复性DDH”并非一个严格的分类学概念, 在临床实践中通常指两种情况: 其一, 患儿就诊时年龄已超过保守治疗的有效窗口期(一般认为6个月以上), 髋关节已无法通过保守方法(如Pavlik吊带)实现复位; 其二, 早期接受保守治疗失败, 需要手术干预的病例[3][4]。值得注意的是, 不同国家的DDH筛查策略差异显著, 普遍性超声筛查(如德国、奥地利)可降低晚发型DDH的手术需求, 而选择性筛查国家中难复性病例比例相对较高[5][6]。然而, 无论筛查策略如何, 一旦进入难复性阶段, 外科干预成为唯一选择。

近年来, 随着循证医学证据的积累和手术技术的进步, 难复性DDH的治疗理念不断演进。从闭合复位与切开复位的优劣之争, 到不同手术入路的选择, 再到保髋手术与关节置换的时机把握, 临床决策日趋精细化。本文聚焦于难复性DDH的治疗策略, 系统梳理不同年龄段的术式选择、并发症及新兴技术进展。

2. 早期难复性DDH(6~24个月)的治疗策略

6~24个月是DDH治疗的过渡阶段——部分患儿仍可尝试闭合复位, 但随着年龄增长, 切开复位的需求逐渐增加。这一年龄段的治疗目标是在尽可能低的并发症风险下实现同心圆复位, 为髋关节的正常发育创造条件[7]。

2.1. 闭合复位与切开复位的选择

对于6~24月龄的DDH患儿, 闭合复位(closed reduction, CR)和切开复位(open reduction, OR)均为可选方案, 但二者的适应证和预后存在差异。2025年的一项Meta分析(9项研究, 1044髋)显示: CR组二次手术风险显著高于OR组(RR = 1.48; 95%CI 1.18~1.85), 但两组在AVN和残余髋臼发育不良(RAD)发生率上无统计学差异[3]。

这一发现对临床实践具有重要启示：虽然闭合复位创伤更小，但其较高的二次手术风险需要在初始决策时予以权衡。不过，值得注意的是，该 Meta 分析纳入的研究均为回顾性设计，存在选择偏倚的可能——临床上通常将脱位程度较轻的患儿优先尝试闭合复位，这可能反而低估了闭合复位的实际失败风险。为了更直观地比较两种术式的关键结局，我们总结了表 1。

Table 1. Comparison of key prognostic indicators between closed reduction and open reduction in children aged 6~24 months with irreducible DDH

表 1. 6~24 个月难复性 DDH 患儿闭合复位与切开复位关键预后指标对比

指标	闭合复位(CR)	切开复位(OR)	效应值(95%CI)	证据等级
二次手术率	较高	较低	RR = 1.48 (1.18~1.85)	低(回顾性)
股骨头缺血性坏死(AVN)	无统计学差异	无统计学差异	/	低
残余髋臼发育不良(RAD)	无统计学差异	无统计学差异	/	低
关节镜辅助复位(补充)	成功率 70%~100%，AVN 中位数 10.2%，再脱位率 8.2%，二次手术率 29.7% [8]			极低(病例系列)

注：本表数据主要来源于参考文献[3]和[8]，因原始研究均为回顾性设计，存在选择偏倚，临床应用需结合个体情况。

2.2. 关节镜辅助复位技术

为降低切开复位的创伤，同时提高复位的精确性，关节镜辅助复位技术近年来备受关注。2025 年发表的一篇系统综述汇总了 11 项研究、169 例患者(195 髋)的资料，患儿年龄范围包含 3 个月至 3.4 岁，随访时间 9 个月至 9 年不等。结果显示，关节镜辅助复位的成功率为 70%~100%，AVN 发生率中位数为 10.2%，再脱位率 8.2%，需要二次手术的比例为 29.7%。该技术通常采用经内收肌和前外侧入路，具有创伤小、视野清晰的优点，但学习曲线陡峭，且需要经验丰富的术者操作[8]。

2.3. 切开复位的手术入路争议

对于双侧 DDH 的患儿，切开复位时手术应选择前方入路(anterior approach open reduction, AOR)还是内侧入路(medial approach open reduction, MAOR)尚无定论。2024 年发表的一篇系统综述方案指出，双侧 DDH 约占全部 DDH 病例的 20%，但现有文献中缺乏高质量的对比研究。内侧入路的理论优势是可直接松解阻碍复位的髂腰肌腱等软组织，但部分研究提示其 AVN 发生率可能较高；前方入路则可更充分地显露髋臼，便于同时进行骨盆截骨[9]。目前，后续的一项系统综述正在开展，拟对两种入路的临床和影像学结局进行 Meta 分析，其结果将为临床决策提供更充分的证据[9]。

3. 18~24 月龄：治疗策略的灰色地带

18~24 个月是 DDH 治疗策略最具争议的年龄段。此时，单纯切开复位的效果有限，但过早实施骨盆截骨又可能因患儿生长潜力较大而出现矫枉过正或矫正不足。这一困境被学者称为“临床困境”和“研究热点”[10]。

3.1. 单纯切开复位的局限性

对于 18 月龄以上的 DDH 患儿，单纯切开复位后残余髋臼发育不良的发生率显著增高。研究表明，年龄越大，髋臼的自我塑形能力越弱，即使实现复位，也往往难以达到正常的髋臼发育轨迹。Terjesen 等对 49 例晚发型 DDH 患儿随访至骨骼成熟，发现切开复位后仍有相当比例的患儿存在影像学异常

[11]。

3.2. 一期联合骨盆截骨的依据

与单纯切开复位相比, 一期联合骨盆截骨(如 Salter 截骨、Pemberton 截骨等)可在复位的同时改善髋臼对股骨头的覆盖, 理论上可降低二次手术风险。Çitlak 等提出, 对于 18 月龄以上的 DDH 患儿, 软组织手术的同时应常规行骨性手术[12]。但反对者认为, 部分患儿即使不联合截骨, 髋臼仍有继续发育的潜力, 过早截骨可能导致过度治疗。

3.3. 个体化决策的探索

针对这一争议, 学者们尝试通过影像学指标预测髋臼发育潜力, 以实现个体化决策。Zamzam 等提出的髋臼软骨角(acetabular cartilaginous angle, ACA)可用于预测 2~18 个月患儿的髋臼发育潜力[13]; Huang 等报道的泪滴-髌骨下缘线(teardrop and sourcil line, TSL)可预测闭合复位后的残余髋臼发育不良的发生率[14]。Dai 等比较了 12~18 月龄与 1 月龄以上 DDH 患儿的预后, 发现年龄是残余髋臼发育不良的独立预测因素[15]。这些研究提示, 18~24 个月患儿的治疗应综合考虑脱位程度、髋臼形态、骨性髋臼指数及软骨覆盖情况, 而非单纯依据年龄决定是否联合截骨。

4. 大龄儿童及青少年难复性 DDH 的治疗

超过 2 岁的难复性 DDH 患儿, 尤其是已具备行走能力者, 髋关节周围的软组织挛缩和骨性结构畸形已较为固定, 治疗难度显著增加。此阶段的目标是尽可能重建髋关节的正常解剖关系, 延缓或避免早发性骨关节炎。

4.1. 骨盆截骨术式的选择

大龄儿童 DDH 的治疗通常需要联合切开复位、股骨短缩截骨和骨盆截骨。常用的骨盆截骨术包括 Salter 截骨、Pemberton 截骨、Dega 截骨等。Salter 截骨通过旋转整个髋臼方向改善前外侧覆盖, 适用于 6 岁以下的患儿; Pemberton 截骨通过截开髋臼上缘并向下翻转, 适用于髋臼指数较大者; Dega 截骨则可选择性改善髋臼的外侧和前方覆盖。夏永杰等比较了两种截骨术治疗儿童 DDH 的疗效, 结果显示两种术式均可获得良好预后, 但适应证选择至关重要[16]。

4.2. 股骨近端截骨的作用

大龄 DDH 患儿常合并股骨颈前倾角过大和颈干角异常, 股骨近端截骨(包括短缩截骨和旋转截骨)可降低复位后股骨头压力, 减少 AVN 风险, 同时改善生物力学环境。何淳诺提出的切开复位、Salter 骨盆截骨联合股骨近端短缩旋转截骨术式, 目前已成为国内治疗大龄 DDH 的经典方案[17]。

4.3. 预牵引的价值与争议

关于大龄 DDH 术前是否应行牵引, 存在不同观点。传统认为, 术前牵引可逐渐下移股骨头, 降低一期手术难度和 AVN 风险。但 Sibiński 等的研究提示, 初步骨头牵引在闭合复位中的作用有限[18]。目前, 多数中心倾向于一期直接手术, 术前牵引的使用逐渐减少。

5. 诊疗技术新进展

5.1. 数字化技术与人工智能辅助

随着计算机技术的发展, 数字化辅助规划在 DDH 治疗中的应用日益广泛。徐英等报道了人工智能技

术用于超声筛查婴儿 DDH 的研究,可提高筛查效率和准确性[19]。三维打印技术可制作个体化骨盆模型,术前模拟截骨角度和移位距离,提高手术精确性。部分学者尝试将增强现实(AR)技术用于术中导航,但目前仍处于探索阶段。

5.2. 影像学评估的精细化

超声筛查仍是早期 DDH 诊断的金标准, Graf 法在欧洲应用最广[5] [6]。但对于不可复位性 DDH, MRI 可提供软骨性髋臼的三维形态信息,有助于判断复位质量和预测髋臼发育潜力[2]。余京杭等研究了 DDH 的 IHDI 分型与 MRI 病理形态的相关性,为术前评估提供了影像学基础。低剂量 CT 在评估三维畸形的同时可减少辐射暴露,尤其适用于需要多次随访的患儿[20]。

6. 并发症与预后

难复性 DDH 治疗后最常见的并发症包括股骨头缺血性坏死(AVN)、残余髋臼发育不良(RAD)和再脱位,三者相互关联,共同影响远期预后。

6.1. 股骨头缺血性坏死

AVN 是影响远期关节功能最严重的并发症。其发生与多个因素相关:① 骨化核出现后复位可显著降低 AVN 风险[21];② 术后过度外展位(MRI 证实)与 AVN 发生率呈正相关,建议在保证复位稳定的前提下避免极度外展[22];③ 复位时的年龄:年龄越大, AVN 风险越高,但证据等级不一。

在不同术式中,闭合复位后的 AVN 发生率与切开复位无统计学差异[3];关节镜辅助复位后 AVN 发生率中位数为 10.2% [8]。AVN 一旦发生,可导致股骨头畸形、髋臼发育异常,最终需要 Salvage 手术或关节置换。

6.2. 残余髋臼发育不良(RAD)

RAD 是 DDH 术后需要二次手术的最常见原因,晚发型 DDH 闭合或切开复位后发生率可达 20%~30% [23]。其预测因素包括:复位时年龄、初始脱位高度、术后髋臼指数及髋臼软骨角(ACA) [13] [24]。Baghdadi 等的系统综述强调,即使复位成功,也需定期随访至骨骼成熟,因为 RAD 可能在生长过程中逐渐显现 [24]。

6.3. 再脱位与二次手术

再脱位率因术式而异:关节镜辅助复位后约为 8.2% [8];闭合复位后的二次手术风险显著高于切开复位($RR=1.48\sim 1.88$) [3]。Gholve 等发现,步行期 DDH 患儿中,初始脱位高度大、复位质量差、术后髋臼指数 $>30^\circ$ 是二次手术的独立预测因素[25]。

6.4. 并发症间的内在联系与临床启示

AVN、RAD 与再脱位并非独立事件:AVN 可导致股骨头缩小、覆盖不良,进而加重 RAD 或诱发再脱位;而 RAD 本身又增加远期骨关节炎风险。因此,治疗难复性 DDH 的核心目标应是在避免 AVN 的前提下实现稳定、同心圆复位。对于预测 RAD 风险高的患儿(如年龄 >18 个月、术后髋臼指数 $>30^\circ$),可考虑一期联合骨盆截骨,以降低二次手术率。

7. 治疗决策路径图

为帮助临床医师快速把握难复性 DDH 的诊疗逻辑,我们绘制了以下决策路径(见图 1)。

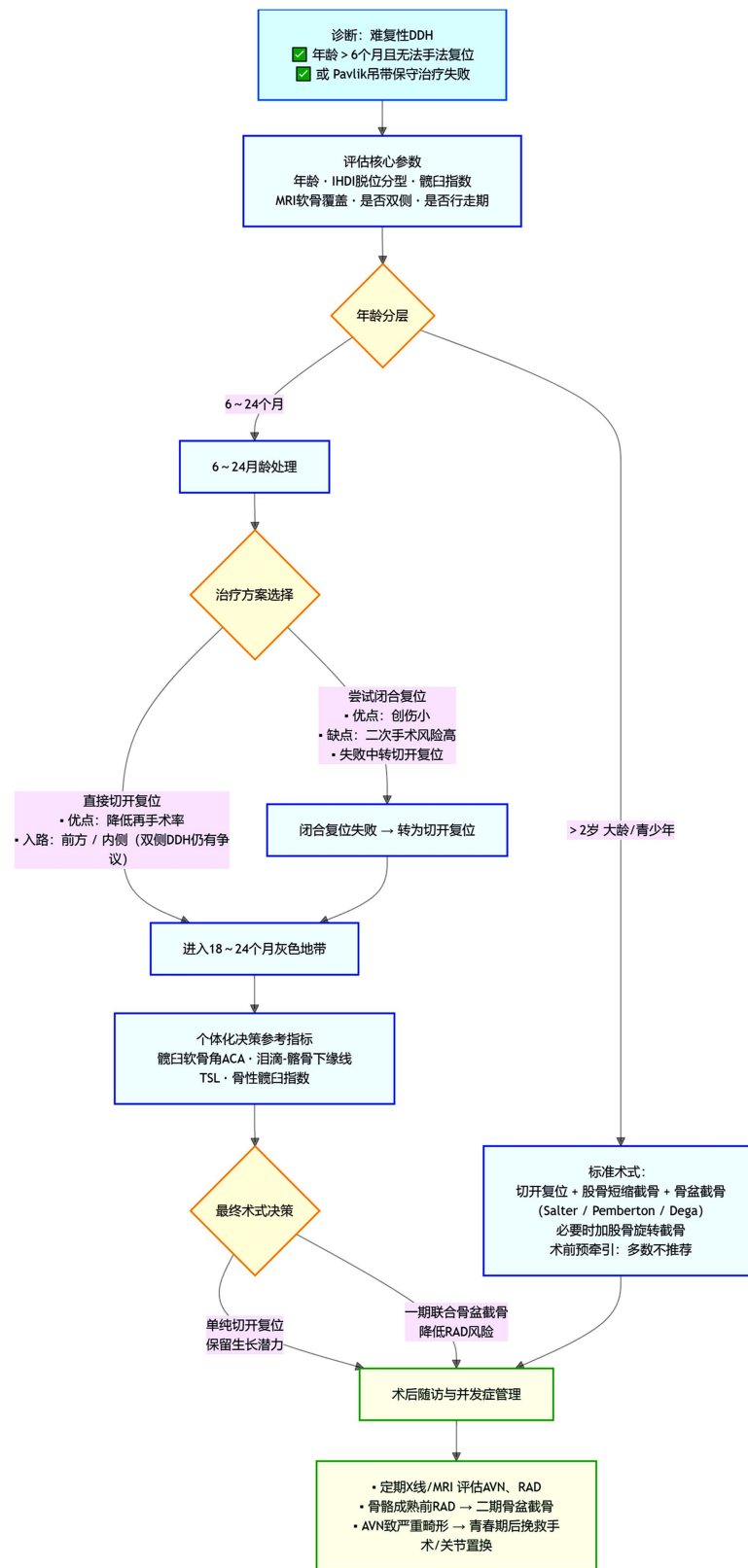


Figure 1. Decision pathway for the treatment of recurrent DDH
图 1. 难复性 DDH 治疗决策路径图

8. 争议与展望

尽管难复性 DDH 的治疗在过去数十年间取得了显著进展, 但这一领域仍充满争议与未解之谜。这些争议不仅反映了疾病本身的复杂性, 也揭示了当前循证医学证据的局限性。厘清争议的本质, 展望未来的发展方向, 对于优化临床决策、改善患者预后具有重要意义。在低龄患儿中, 闭合复位虽创伤较小, 但二次手术风险显著高于切开复位, 未来需借助多维度参数构建精准预测模型, 以明确何种脱位程度应放弃保守尝试; 而 18~24 个月的“灰色地带”则需量化髋臼发育潜力, 通过前瞻性研究明确一期截骨与延迟截骨的远期优劣。此外, 双侧 DDH 的手术入路选择、大龄儿童截骨术式的标准化与个体化之争、数字化技术的实际临床价值, 以及全球范围内筛查策略的区域差异, 均构成当前研究的焦点与难点。

回顾当前的研究进展, 可以看到三个清晰的发展脉络: 其一, 治疗决策正从单一依赖年龄的经验模式, 转向融合影像学指标、发育潜力评估和个体化危险因素的综合考量; 其二, 手术技术日益精细化, 关节镜辅助、数字化规划、三维打印等新技术的介入, 为提高复位的精准性和安全性提供了可能; 其三, 筛查与治疗的整体策略在全球视野下呈现出本土化适应的趋势, 资源差异不再成为不可逾越的障碍。

然而, 必须清醒地认识到, 这一领域仍存在大量未解之谜: 闭合复位与切开复位的精确边界尚未厘清, 双侧 DDH 的最佳入路仍存争议, 数字化工具的真实临床价值有待验证。未来的突破方向在于: 依托多中心前瞻性队列与人工智能辅助决策, 实现从“经验驱动”向“精准分层”的跨越; 同时, 在全球化视野下推动本土化筛查实践, 最终形成覆盖全年龄段、兼顾疗效与成本效益的阶梯化治疗体系。

9. 结语

难复性 DDH 的治疗涵盖了从婴儿到成人的全年龄段, 需要根据患儿的年龄、脱位程度、髋臼发育潜力和术者经验进行个体化决策。近年来, 循证医学证据的积累为临床实践提供了更科学的依据: 6~24 个月患儿中切开复位可降低二次手术风险; 18~24 个月是治疗策略的“灰色地带”, 需综合考虑多种因素; 关节镜辅助技术为微创复位提供了新选择; 大龄儿童 DDH 的治疗目标是尽可能重建髋关节的正常解剖关系, 延缓或避免早发性骨关节炎。未来, 随着数字化技术和人工智能的发展, DDH 的精准诊疗有望实现新的突破。

参考文献

- [1] He, C., Tian, Z., Li, H., *et al.* (2024) Research Progress in Diagnosis and Treatment of Pediatric Developmental Hip Dysplasia. *Chinese Journal of Joint Surgery (Electronic Edition)*, **18**, 497-504.
- [2] Singh, S. (2025) Congenital and Developmental Orthopedic Disorders in Children: Advances in Detection, Management, and Future Directions. *Journal of Contemporary Clinical Practice*, **11**, 95-101.
- [3] Benaroch, L.R., Thornley, P., Ross, M., Charron, B., Bartley, D., Carey, T., *et al.* (2025) Late Closed or Open Reduction of Developmental Dysplasia of the Hip: A Systematic Review and Meta-Analysis of Outcomes. *Annals of Medicine & Surgery*, **87**, 7565-7573. <https://doi.org/10.1097/ms9.0000000000003873>
- [4] Lu, C., Ma, N., Xie, R., *et al.* (2024) Therapeutic Advances of Developmental Dysplasia of the Hip in Children Aged 18-24 Months. *Journal of Clinical Pediatric Surgery*, **23**, 489-492.
- [5] Mulder, F.E.C.M., van Kouswijk, H.W., Witlox, M.A., Mathijssen, N.M.C. and de Witte, P.B. (2025) An Overview and Quality Assessment of European National Guidelines for Screening and Treatment of Developmental Dysplasia of the Hip. *Children*, **12**, Article No. 1177. <https://doi.org/10.3390/children12091177>
- [6] Cosgrove, A.P. and Maizen, C. (2025) Detection and Treatment of Developmental Dysplasia of the Hip in Infants: Updates and Recommendations. *Current Opinion in Pediatrics*, **37**, 88-93. <https://doi.org/10.1097/mop.0000000000001420>
- [7] Shanaa, J., Bernstein, E., Shanaa, N., Bahador, M., Di Pauli von Treuheim, T. and Marwin, S. (2025) Balancing Risk and Reward in Hip Resurfacing for Developmental Dysplasia of the Hip: A Systematic Review and Meta-Analysis. *JBJS Reviews*, **13**, e25.00091. <https://doi.org/10.2106/jbjs.rvw.25.00091>

- [8] Elzeiny, A., Giai Via, R., Cipolla, A., Audisio, A., Erdmenger, S., Giachino, M., *et al.* (2025) Arthroscopic-Assisted Reduction for Developmental Dysplasia of the Hip in Children: A Systematic Review. *Journal of Orthopaedics*, **67**, 34-40. <https://doi.org/10.1016/j.jor.2025.01.004>
- [9] Jenner, E.A., Chauhan, G.S., Burahee, A., Choudri, J., Gardner, A. and Bache, C.E. (2024) Comparison of Clinical and Radiological Outcomes for the Anterior and Medial Approaches to Open Reduction in the Treatment of Bilateral Developmental Dysplasia of the Hip: A Systematic Review Protocol. *Systematic Reviews*, **13**, Article No. 72. <https://doi.org/10.1186/s13643-023-02444-6>
- [10] Dai, L., Huang, P. and Pei, X. (2023) Predictors of Residual Hip Dysplasia in 12-18-Month-Old vs. over 18-Month-Old DDH Patients after Closed Reduction and the Reliability of One Residual Hip Dysplasia Criterion: A Retrospective Cohort Study. *Translational Pediatrics*, **12**, 861-870. <https://doi.org/10.21037/tp-22-299>
- [11] Terjesen, T., Horn, J. and Gunderson, R.B. (2021) Long-Term Outcome of Closed Reduction in Late-Detected Developmental Dysplasia of the Hip. *Journal of Children's Orthopaedics*, **15**, 28-35.
- [12] Çitlak, A., Yılar, S., Toy, S., Kose, M., Tuncer, K., Ezirmik, N., Aydın, A., *et al.* (2020) Comparison of Open Reduction Alone and Open Reduction Combined with Pelvic Osteotomy in the Treatment of Developmental Dysplasia of the Hip in Children Older than 18 Months. *Journal of Pediatric Orthopaedics B*, **29**, 235-240.
- [13] Zamzam, M.M., Miyake, T., Tetsunaga, T., Endo, H., Yamada, K., Sanki, T., *et al.* (2019) Acetabular Cartilaginous Angle as a Predictor of Acetabular Development in Developmental Dysplasia of the Hip. *Journal of Pediatric Orthopaedics*, **39**, e356-e361.
- [14] Huang, S.C., Wang, C.W., Wang, T.M., Wu, K.W., *et al.* (2020) The Teardrop and Sourcil Line as a Predictor of Residual Acetabular Dysplasia after Closed Reduction for Developmental Dysplasia of the Hip. *The Bone & Joint Journal*, **102**, 932-938.
- [15] Liao, W., Ma, Y., Yang, H., Zhang, T. and Lyu, X. (2026) Age at Fusion of Ischiopubic Synchondrosis Is a Predictor for Residual Acetabular Dysplasia after Closed Reduction for Developmental Dysplasia of the Hip. *Journal of Pediatric Orthopaedics*. <https://doi.org/10.1097/bpo.0000000000003269>
- [16] 夏永杰, 游超, 邓超, 周益彪, 鄂兵. 两种截骨术治疗儿童发育性髋关节脱位的疗效比较[J]. 临床骨科杂志, 2023, 26(6): 835-841.
- [17] 何淳诺, 田志敏, 张浩强, 李焕玺, 庄凯鹏, 乔永杰, 周胜虎, 甄平. Salter 骨盆截骨联合股骨近端截骨治疗儿童髋关节发育不良[J]. 中华关节外科杂志(电子版), 2025, 19(4): 391-401.
- [18] Daoud, A. and Saighi-Bououina, A. (1996) Congenital Dislocation of the Hip in the Older Child. The Effectiveness of Overhead Traction. *The Journal of Bone & Joint Surgery*, **78**, 30-40. <https://doi.org/10.2106/00004623-199601000-00005>
- [19] 徐英, 于红奎, 林小影, 赵杨, 黄子殷, 许晓, 杨星怡. 人工智能技术用于超声筛查婴儿发育性髋关节发育不良[J]. 中国医学影像技术, 2023, 39(8): 1229-1233.
- [20] 余京杭, 刘双, 李连永, 王恩波, 张立军. 发育性髋关节发育不良 IHDI 分型与 MRI 病理形态的相关性[J]. 中国组织工程研究, 2017, 21(31): 5025-5030.
- [21] Roposch, A., Stöhr, K.K. and Dobson, M. (2009) The Effect of the Femoral Head Ossific Nucleus in the Treatment of Developmental Dysplasia of the Hip. A Meta-Analysis. *The Journal of Bone and Joint Surgery-American Volume*, **91**, 911-918. <https://doi.org/10.2106/jbjs.h.00096>
- [22] Ömeroğlu, H., Yüksel, S., Demir, P., Alexiev, V., Alsiddiky, A., Anticevic, D., *et al.* (2024) An Eastern Europe and Middle East Multinational Expert Delphi Consensus Study on the Prevention, Diagnosis, and Treatment of Developmental Dysplasia of the Hip before Walking Age. *International Orthopaedics*, **48**, 1373-1380. <https://doi.org/10.1007/s00264-023-06077-1>
- [23] Morris, W.Z., Hinds, S., Worrall, H., Jo, C. and Kim, H.K.W. (2021) Secondary Surgery and Residual Dysplasia Following Late Closed or Open Reduction of Developmental Dysplasia of the Hip. *Journal of Bone and Joint Surgery*, **103**, 235-242. <https://doi.org/10.2106/jbjs.20.00562>
- [24] Yang, S., Su, F., Jia, H.R., *et al.* (2023) Cartilaginous Predictors of Residual Acetabular Dysplasia (RAD) in Developmental Dysplasia of the Hip Following Closed or Open Reduction: A Systematic Review and Meta-Analysis. *Frontiers in Pediatrics*, **11**, Article ID: 1124123. <https://doi.org/10.3389/fped.2023.1124123>
- [25] Pospischill, R., Weninger, J., Ganger, R., Altenhuber, J. and Grill, F. (2012) Does Open Reduction of the Developmental Dislocated Hip Increase the Risk of Osteonecrosis? *Clinical Orthopaedics & Related Research*, **470**, 250-260. <https://doi.org/10.1007/s11999-011-1929-4>