Asian Case Reports in Pediatrics, Vol.8, No.3, 23-31
亚洲儿科病例研究, 8 卷 3 期
Published Online August 2020 in Hans (http://www.hanspub.org/journal/acrp)

TABLE OF CONTENTS
目　　录

猫抓病 7 例临床分析
Clinical Analysis of 7 Cases of Cat-Scratch Disease
师琴，贺湘玲……23

婴幼儿湿疹合并卡波西水痘样疹 1 例及文献复习
Eczema with Kaposi Varicelliform Eruption in Infant: A Report of One Case and Literature Review
赵娇，李想，董永超……28

期刊信息
期刊中文名称：《亚洲儿科病例研究》
期刊英文名称：**Asian Case Reports in Pediatrics**
期刊缩写：**ACRP**
出刊周期：季刊
语　　种：中文

出版机构：汉斯出版社(Hans Publishers, http://www.hanspub.org/)
编辑单位：《亚洲儿科病例研究》编辑部
主　　编：黄胜和，美国南加州大学教授
网　　址：http://www.hanspub.org/journal/acrp

订阅信息
通过中国教育图书进出口有限公司订购
订阅邮箱：sub@hanspub.org
订阅价格：160 美元每年

广告服务
联系邮箱：adv@hanspub.org

版权所有：汉斯出版社(Hans Publishers)
Copyright©2020 Hans Publishers, Inc.

版权声明

文章版权和重复使用权说明

本期刊版权由汉斯出版社所有。
本期刊文章已获得知识共享署名国际组织(Creative Commons Attribution International License)的认证许可。
http://creativecommons.org/licenses/by/4.0/

单篇文章版权说明

文章版权由文章作者与汉斯出版社所有。

单篇文章重复使用权说明

注：著作权者准许任选 CC BY 或 CC BY-NC 作为文章的重复使用权，请慎重考虑。

权责声明

期刊所刊载的评论、意见、观点等均出自文章作者个人立场，不代表本出版社的观点或看法。对于文章任何部分及文内引用材料给任何个人、机构、及其财产所带来的任何损失及伤害，本出版社均不承担任何责任。我们郑重声明，本出版社的出版业务，不构成对任何产品商业性能的保证，也不表示本社业已承认本社出版物中所述内容适用于某特定用途。如有疑问，请寻找专业人士协助。

Asian Case Reports in Pediatrics 亚洲儿科病例研究, 2020, 8(3), 23-27
Published Online August 2020 in Hans. http://www.hanspub.org/journal/acrp
https://doi.org/10.12677/acrp.2020.83005

Clinical Analysis of 7 Cases of Cat-Scratch Disease

Qin Shi, Xiangling He

Children's Medical Center of Hunan People's Hospital, First Affiliated Hospital of Hunan Normal University, Changsha Hunan
Email: 734775304@qq.com

Received: May 13th, 2020; accepted: Jun. 3rd, 2020; published: Jun. 10th, 2020

Abstract

Objective: To explore the clinical characteristics and diagnosis of cat scratch disease. Methods: The epidemiological data, clinical manifestations, auxiliary examination results and diagnosis of 7 cases of cat scratch disease were analyzed retrospectively. Results: Of the 7 patients, 2 had a long history of close contact with cats and dogs. All the patients presented with lymphadenopathy or local mass with medium or hard texture; 7 patients had elevated CRP and 6 patients had accelerated ESR; 7 patients had suspected lymphoma or lymphadenitis or metastatic cancer in 2 cases, lymphoma in 1 case, lymphadenitis in 1 case, mixed tumor in submandibular gland in 1 case, and axillary mass in 2 cases. All the patients had lymphadenitis granulomatous. Conclusion: The clinical manifestations of cat scratch disease are various, and the general systemic symptoms are mostly mild. The most common clinical manifestations are lymphadenopathy, tenderness, high CRP, rapid ESR, easy misdiagnosis and missed diagnosis.

Keywords

Cat-Scratch Disease, Lymphadenopathy, Granulomatous Inflammation

猫抓病7例临床分析

师　琴，贺湘玲

湖南师范大学附属第一医院，湖南省人民医院儿童医学中心，湖南　长沙
Email: 734775304@qq.com

收稿日期：2020年5月13日；录用日期：2020年6月3日；发布日期：2020年6月10日

摘　要

目的：探讨猫抓病的临床特征及诊断方法。方法：回顾性分析7例猫抓病患者的流行病学资料、临床表现、

文章引用: 师琴, 贺湘玲. 猫抓病 7 例临床分析[J]. 亚洲儿科病例研究, 2020, 8(3): 23-27.
DOI: 10.12677/acrp.2020.83005

辅助检查结果和诊断等。结果：7例患者中，2例患者有明确长期与猫、狗密切接触史。7例患者均表现为淋巴结肿大或局部肿块，质地中等或硬；7例患者CRP均升高，6例患者血沉加快；7例患者入院疑诊淋巴瘤或淋巴结核或转移癌2例，淋巴瘤1例，淋巴结炎1例，颌下腺混合瘤1例，腋下肿物查因2例，所有患者淋巴结活检均提示：淋巴结肉芽肿性炎。结论：猫抓病临床表现多样，一般全身症状多轻微，最常见的临床表现是淋巴结肿大，多有触痛，多表现为CRP升高，血沉增快，易漏诊误诊，该病抗生素治疗有效。

关键词

猫抓病，淋巴结肿大，肉芽肿性炎

Copyright © 2020 by author(s) and Hans Publishers Inc.
This work is licensed under the Creative Commons Attribution International License (CC BY 4.0).
http://creativecommons.org/licenses/by/4.0/
Open Access

1. 引言

猫抓病(cat-scratch disease, CSD)，又称为良性淋巴网织细胞增多症，是由汉赛巴尔通体感染引起的一种以散发为主的传染病，青少年及儿童多见。该病原菌是一种人兽共患病的病原，其传播情况比较复杂，宿主繁多。

随着生活水平的提高，人们对宠物的饲养也日益增多，猫抓病在北京地区的流行病学调查发现，猫的巴尔通体血清抗体阳性率为 39.4%，血培养分离率为 13.8%，且分离株全部为对人致病的巴尔通体，这表明猫抓病呈逐年上升的趋势[1]。

由于猫抓病的临床表现缺乏特异性，在临床实践中容易误诊、误治。现对本院诊治的 7 例猫抓病进行回顾性分析，来加强人们对该病的认识。

2. 资料与方法

2.1. 研究对象

本组病例为 2013 年 1 月~2019 年 6 月湖南省人民医院临床收治的 7 例猫抓病患者。入选标准：经病理学活检考虑猫抓病性淋巴结炎，结合流行病学史、临床表现及治疗有效确诊为猫抓病的病例，临床资料完整者纳入分析。本项目符合《赫尔辛基宣言》原则及我国相关法律法规的伦理要求。

2.2. 方法

2.2.1. 病例资料的收集

整理 7 例猫爪病患者病史，包括：患者基本信息、猫狗接触史及非生命物体损伤皮肤史、首诊科室、临床表现、体格检查、病理检查结果、血细胞分析及生化指标、治疗方案及治疗转归等。

2.2.2. 统计学方法

采用 Excel 表进行资料收集，SPSS23.0 软件进行统计。

3. 结果

3.1. 一般资料

共有 7 例病例纳入分析，7 例患者平素健康状况良好，无基础疾病，其中男性 5 例，女性 2 例，年

龄分布于 1~79 岁，中位年龄 31 岁，其中儿童 3 例，成人 4 例。发病月份：1 月 1 例，8 月 3 例，9 月 2 例，11 月 1 例，发病相对于集中秋冬季节。其中 2 例患者有明确的长期猫狗接触史。

3.2. 首次就诊科室及误诊

首次就诊科室分布，血液肿瘤科 2 例，乳甲外科 2 例，关节外科 1 例，耳鼻喉科 1 例，日间手术病房 1 例。7 例患者入院疑诊淋巴瘤或淋巴结核或转移癌 2 例，淋巴瘤 1 例，淋巴结炎 1 例，颌下腺混合瘤 1 例，腋下肿物查因 2 例。

4. 临床表现

7 例患者均表现为局部肿大淋巴结或肿块，病变部位：2 例发生于颈部，2 例发生于腋窝，1 例发生于颈部、腹股沟、右侧腋窝、右侧滑车，1 例发生于腋窝、肘关节，1 例发生于腋窝、锁骨上窝；淋巴结或肿块质地中等或稍硬，有疼痛或压痛 6 例，1 例患者淋巴结有红、肿、热等化脓表现，并做局麻下切开引流，1 例患者局部皮肤皮温稍高，但无红、肿等表现。1 例伴有发热，最高温度 39.6℃。

5. 实验室检验结果

7 例患者均行血常规检测，除 1 位患者白细胞升高为 28×10^9/L，其余 6 例均位于$(3.69\sim9.16) \times 10^9$/L 正常范围内；7 例患者 CRP 均升高如表 1 所示；1 例患者血小板升高为 494×10^9/L，其余患者均位于$(101\sim320) \times 10^9$/L 正常范围内。6 例患者血沉均升高，升高数值范围：42~85mm/h。7 例患者均行淋巴结活检，如图 1 病理提示：淋巴结肉芽肿性炎，结合病史符合猫抓病性淋巴结炎。

Table 1. CRP in 7 cases of cat scratch disease
表 1. 7 例患者 CRP 数值

Patient No.	Gender	Age/years	CRP(mg/L)
1	Male	1	15.7
2	Male	3	18.2
3	Female	7	29.1
4	Female	31	14.7
5	Male	40	22.9
6	Male	62	19.9
7	Male	79	26.2

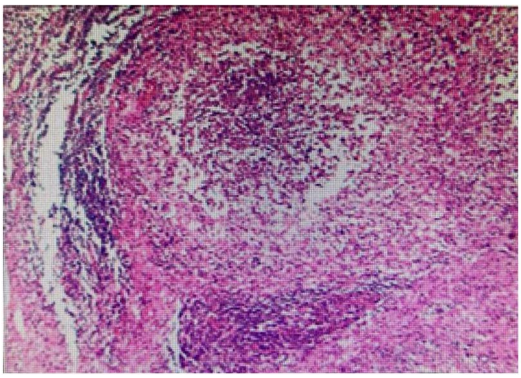

Figure 1. Granulomatous lymphadenitis (H&E staining, ×100)
图 1. 淋巴结肉芽肿性炎

6. 治疗与转归

本组研究中患者均使用左氧氟沙星、阿奇霉素治疗，仅 1 例患者使用抗生素治疗的同时行局麻下淋巴结切开引流。病程多在 1 周左右，均治愈出院，追踪随访 1 月，无复发病例。

7. 讨论

猫爪病最早由法国儿科医生 Rober Debre 于 1931 年首次描述，认为该病与猫抓伤密切相关，1950 年被命名为猫抓病(CSD)，但最新研究表明即使未被猫抓，也可通过接触猫的粪便或唾液而患病，特别是 1 岁以内的小猫为本病的主要传染源[2]。并且有研究表明一些非生命物体如竹刺、鱼钩、针等损伤皮肤都有可能成为猫抓病的传播媒介[3]。本病分布于全球，以散发为主，温带地区秋、冬季节发病者较多，热带地区则无季节变化[4]。

在本组病例中，7 例患者均于秋冬季发病，这与猫抓病流行病学研究分析结果基本一致。本组病例仅 2 例患者在流行病学方面有明确的长期猫狗密切接触史，其余 5 例未提供阳性接触史。据文献报道推测可能是非生命物体如竹刺、鱼钩、针等损伤皮肤引起的猫抓病[5]。这提示我们，即使猫抓病不是高发疾病，若有淋巴结肿大等表现，并有猫狗接触史或竹刺、鱼钩、针等损伤皮肤时也应该考虑该疾病的可能。

猫抓病临床表现多样，一般全身症状多轻微，最常见的临床表现是淋巴结肿大，发烧，脾肿大和皮肤疹[6]。本组病例中，部分患者有发热，7 例患者突出表现为淋巴结肿大或局部肿块，质地中等或硬，多有触痛，多见于颈部、腋窝、腹股沟、肘关节等部位，但起病前均无局部斑丘疹等表现。有研究表明猫抓病淋巴结肿大儿童以颈部、腋窝为主，成人以腹股沟、腋窝为主[7]，与本组病例中的发病部位基本相符。猫抓病所致较大肿大淋巴结易化脓、破溃，本组病例中有 1 例患者二次住院时出现淋巴结红肿、化脓、破溃。此外，本组病例中患者外周血白细胞计数基本正常，多表现为 CRP 升高，血沉增快，与既往报道基本一致。由于上述临床表现无特征性，且猫抓病少见，故临床上易漏诊或误诊。

本组病例中，由于患者大多无发热，仅有淋巴结肿大，故往往初诊为淋巴瘤，淋巴结核等。但这些患者的淋巴结大多伴有疼痛，临床有助于鉴别。猫抓病诊断金标准为病理诊断，其典型病理特点为：淋巴结中等度增大，被膜增厚，切面部分皮质区域呈多数大小不等形状的灰黄色病灶。显微镜下所见在淋巴结皮质区内出现多个大小不等的坏死灶，坏死灶内可见大量核浓缩、核破碎、核溶解的多形核白细胞，坏死灶周围绕以大量呈栅栏状排列的上皮样细胞，于部分区域内可见微小的脓肿形成。晚期发生化脓时，被膜破坏，淋巴结互相粘连，约 1/4 的病例形成脓肿[8]。猫可以感染 5 种巴尔通体，包括 Bartonella henselae、B. bovis、B. clarridgeae、B. koehlerae 和 B. quintana。猫抓病主要是由 B. henselae 和 B. clarridgeae 感染所引起[9]。B. henselae 菌革兰氏染色弱阴性，短棒杆菌，强嗜银性染色，可通过 Warthin-Starry 银染色观察到，呈黑色颗粒状或杆状，多位于坏死灶和血管壁，呈局灶性分布[10]。本组病例中，患者镜下病理均表现为淋巴结肉芽肿性炎，肉芽肿大小、形状不一，局灶可见坏死及微脓肿形成，脓肿内含大量中性粒细胞，周围类上皮细胞呈栅栏样排列，并可见淋巴细胞浸润。抗酸染色(−)，银染色(+)。这与猫抓病典型病理表现基本相符。

本组病例中 7 例患者均使用抗生素治疗且治疗有效，有文献报道强力霉素、衣霉素和利福平是推荐使用的抗生素，但青霉素、庆大霉素、头孢曲松、环丙沙星和阿奇霉素等临床治疗都有效[11]。猫抓病是一种自限性疾病，多数研究显示抗感染治疗未能提高治愈率及缩短病程[12]。有体外研究发现巴尔通体对磺胺甲恶唑/甲氧苄啶、利福平、氨基糖苷类、四环素类、大环内酯类、内酰胺类、喹诺酮类等抗 β 菌药物均敏感，但多数抗菌药物的疗效未获得临床实践的证明[13]。

综上所述，临床医务工作者尤其是非感染病科医师更应该加强对猫抓病的了解与认识。临床诊疗过

程中对于淋巴结肿大的患者，除了要与化脓性淋巴结炎肿瘤性疾病、结核感染和传染性单核细胞增多症、弓形体病等鉴别，还应多注意是否有猫、狗等宠物的接触史或竹刺、鱼钩、针等损伤皮肤等病史，警惕猫抓病的发生。

致　谢

该病例报道已获得患方的知情同意且符合相关伦理要求，感谢患方提供的宝贵临床资料。

参考文献

[1] 黄儒婷, 宋秀平, 杨秀环, 等. 北京市宠物猫和流浪猫巴尔通体感染状况调查[J]. 中国媒介生物学及控制杂志, 2015(1): 19-22.

[2] 杨小冉, 刘起勇. 猫抓病的实验室诊断研究进展[J]. 中国公共卫生, 2007, 23(3): 367-369.

[3] Guimaraes, A.M., Brandao, P.E., Moraes, W., Kiihl, S., Santos, L.C., Filoni, C., Cubas, Z.S., Robes, R.R., Marques, L.M., Neto, R.L., *et al.* (2010) Detection of Bartonella spp. in Neotropical Felids and Evaluation of Risk Factors and Hematological Abnormalities Associated with Infection. *Veterinary Microbiology*, **142**, 346-351. https://doi.org/10.1016/j.vetmic.2009.10.002

[4] 李吉满, 汤梅, 杨红, 等. 猫抓病性淋巴结炎的临床病理特征与鉴别诊断[J]. 肿瘤预防与治疗, 2014, 000(003): 137-140.

[5] Liu, Q., Eremeeva, M.E. and Li, D. (2012) Bartonella and Bartonella Infections in China: From the Clinic to the Laboratory. *Comparative Immunology Microbiology & Infectious Diseases*, **35**, 93-102. https://doi.org/10.1016/j.cimid.2012.01.002

[6] Uluğ, M. (2015) Evaluation of Cat Scratch Disease Cases Reported from Turkey between 1996 and 2013 and Review of the Literature. *Central European Journal of Public Health*, **23**, 170-175. https://doi.org/10.21101/cejph.a4040

[7] 刘洋, 刘燕玲. 儿童与成人猫抓病的对比研究[J]. 中国现代医学杂志, 2012, 4(22): 4.

[8] 陶洪, 张小伯. 猫抓病二例[J]. 中华耳鼻咽喉头颈外科杂志, 1997, 32(2): 105.

[9] 陈琦, 夏炉明. 猫巴尔通体病和猫抓病研究进展[J]. 动物学进展, 2011, 32(1): 73-76.

[10] 刘彤华. 诊断病理学[M]. 第 3 版. 北京: 人民卫生出版社, 2012: 738-739.

[11] 王国平. 临床病理诊断指南[M]. 第 2 版. 北京: 科学出版社, 2013: 317-318.

[12] Prutsky, G., Domecq, J.P., Mori, L., Bebko, S., Matzumura, M., Sabouni, A., Shahrour, A., Erwin, P.J., Boyce, T.G., Montori, V.M., *et al.* (2013) Treatment Outcomes of Human Bartonellosis: A Systematic Review and Meta-Analysis. *International Journal of Infectious Diseases*, **17**, e811-e819. https://doi.org/10.1016/j.ijid.2013.02.016

[13] Katarzyna, M.M., *et al.* (2015) Cat-Scratch Disease: A Wide Spectrum of Clinical Pictures. *Advances in Dermatology and Allergology*, **3**, 216-220. https://doi.org/10.5114/pdia.2014.44014

Asian Case Reports in Pediatrics 亚洲儿科病例研究, 2020, 8(3), 28-31
Published Online August 2020 in Hans. http://www.hanspub.org/journal/acrp
https://doi.org/10.12677/acrp.2020.83006

Hans汉斯

Eczema with Kaposi Varicelliform Eruption in Infant: A Report of One Case and Literature Review

Jiao Zhao, Xiang Li*, Yongchao Dong

The Affiliated Suzhou Science & Technology Town Hospital of Nanjing Medical University, Nanjing Jiangsu
Email: *lixiang6314@163.com

Received: Aug. 5th, 2020; accepted: Aug. 21st, 2020; published: Aug. 28th, 2020

Abstract

Objective: To investigate the features of clinical, diagnosis and treatment in infants eczema with kaposi's varicella eruption. Method: An infant with Kaposi's varicella eruption admitted to Suzhou Science and Technology Town Hospital is included. Clinical data were retrospectively studied and related literatures were analyzed. Result: Improper treatment and care of infants with eczema will lead to Kaposi varicelliform eruption. Conclusion: Early treatment with acyclovir combined with gamma globulin in infants with kaposi varicelliform eruption can reduce the damage of the virus, shorten the course of the disease, and promote the healing and shedding of the rash.

Keywords

Infant Eczema, Kaposi Varicelliform Eruption

婴幼儿湿疹合并卡波西水痘样疹1例及文献复习

赵　娇，李　想*，董永超

南京医科大学附属苏州科技城医院，江苏　南京
Email: *lixiang6314@163.com

收稿日期：2020年8月5日；录用日期：2020年8月21日；发布日期：2020年8月28日

摘　要

目的：探讨婴幼儿湿疹合并卡波西水痘样疹临床及诊治特点。方法：回顾性分析苏州科技城医院收治的1例婴幼儿卡波西水痘样疹的临床资料，并结合文献进行分析。结果：婴幼儿湿疹治疗及护理不当可继发卡波西水痘样疹。结论：卡波西水痘样疹患儿早期使用阿昔洛韦联合丙种球蛋白治疗可以减轻病毒对机体的损害，缩短病程，促进皮疹愈合及脱落。

*通讯作者。

文章引用: 赵娇, 李想, 董永超. 婴幼儿湿疹合并卡波西水痘样疹 1 例及文献复习[J]. 亚洲儿科病例研究, 2020, 8(3): 28-31. DOI: 10.12677/acrp.2020.83006

关键词

婴幼儿湿疹，卡波西水痘样疹

Copyright © 2020 by author(s) and Hans Publishers Inc.
This work is licensed under the Creative Commons Attribution International License (CC BY 4.0).
http://creativecommons.org/licenses/by/4.0/
Open Access

1. 引言

卡波西水痘样疹(Kaposi varicelliform eruption, KVE)既往也称为疱疹样湿疹(Eczema herpetiformis, EH)，是指在原有皮肤病基础上继发单纯疱疹病毒(HSV)或牛痘病毒等痘苗病毒感染，短时间内出现密集水疱或脓疱，部分疱顶部可见有脐窝状凹陷，疱疹基底部红肿明显，水疱破溃可见淡黄色液体渗出，并可见暗红色结痂等皮肤损伤较严重的一种皮肤性疾病[1] [2]。我科于 2020 年 6 月 20 日收治一名 KVE 患儿，现报告如下。

2. 临床资料

患儿男，5 月龄，因“面部皮疹 20 余天，加重伴发热 5 天”就诊。患儿 2020 年 6 月初，颜面部开始出现红色皮疹，初起于两颊、耳后，表现为红色丘疹，皮疹表面可见少许脱屑(如图 1)；至当地儿童医院就诊，诊断为“婴幼儿湿疹”，并予“丹皮酚软膏、糠酸莫米松乳膏”外涂及“川百止痒洗剂”清洗等治疗，效果欠佳。入院前 5 天患儿出现发热，热峰 38.0℃，予“布洛芬”口服体温可降至正常，但间隔 5~6 小时左右体温容易反复；颜面部皮疹逐渐增多，并且背部可见新发皮疹，皮疹表现为密集水疱，部分疱顶部可见有脐窝状凹陷，水疱基底部红肿明显，大部分水疱融合成片，部分水疱破溃可见淡黄色液体渗出，并可见暗红色结痂(如图 2)。至我院门诊就诊，门诊以“婴幼儿湿疹、卡波西水痘样疹”收住入院。入院后相关检查：血常规、尿常规及粪常规三大常规基本正常；单纯疱疹病毒抗体检测：阴性(病毒核酸因检验科未开展，未能检查)；过敏原检测：鸡蛋白阳性(浓度分级 4 级)、黄豆阳性(浓度分级 1 级)；肝、肾功能检查基本正常；淋巴细胞免疫分析：CD3 + CD8 + 12.3% (参考范围：16.00~44.00)，CD4/CD8 比值 3.69 (参考范围：1.02~1.94)。入院后主要治疗：注射用阿昔洛韦 5 mg/(Kg.次)，加入 0.9%氯化钠溶液 50 ml 静脉滴注，2 次/天；丙种球蛋白按 500 mg/(Kg.次)计算，静脉滴注治疗 1 次；复方甘草酸苷注射液(美能，规格 20 ml/支) 1 ml/Kg，加入 5%葡萄糖注射液 50 ml 静脉滴注，1 次/天；皮疹局部处理：重组牛碱性成纤维细胞生长因子外用溶液清洗后，涂抹喷昔洛韦乳膏，2 次/天。经以上方案治疗 2 天内患儿体温恢复正常，无新发皮疹；5 天左右皮疹开始结痂，1 周左右痂皮脱落，痊愈出院。

Figure 1. The Initial rash
图 1. 初期皮疹

Figure 2. The Skin rash at scab stage
图 2. 结痂期皮疹

3. 讨论

3.1. 病因及发病机制

目前已知 KVE 发病原因与感染单纯疱疹病毒(HSV)、柯萨奇病毒以及牛痘病毒等痘苗病毒感染相关，但具体发病机制暂不明确。因 KVE 多见于患有特应性皮炎的患儿，其中以湿疹最为多见，约占 61% [3]，因此目前多数学者认为 KVE 发病可能与患儿皮肤屏障功能以及免疫功能明显异常有关。丝聚蛋白系由角质形成细胞产生，是作为皮肤屏障的重要物质。Peng 等研究显示[4]，患有特应性皮炎的儿童，其皮肤内丝聚蛋白明显减少，导致皮肤屏障功能明显降低，增加感染病原体的机会。另外，IFN-γ 是自身免疫抗病毒的重要物质，主要有 Th1 淋巴细胞分泌；Gao 等研究显示[5]，患有 KVE 的患儿，体内 IFN-γ 的分泌明显降低，其抗病毒作用下降，皮肤感染病毒的几率明显增高。本次报告病例，患儿入院检查细胞免疫显示存在免疫紊乱，与该研究结果相符。

3.2. 临床表现及诊断

卡波西水痘样疹多发于冬春季节，主要为 3 岁以下儿童。该病患儿主要表现为在原有皮肤病基础上突发出现群集性水疱或脓疱，约绿豆至黄豆大小，水疱中央可见脐凹，疱疹基底部皮肤红肿明显，破溃可见淡黄色液体渗出[1] [6]。皮疹惯发于面部，可波及头皮、耳、颈部上肢及躯干部，严重者可遍及全身。继发感染者，可出现发热、厌食等全身症状。有报道称，该病患儿除皮肤损伤外，尚可合并结膜炎、支气管炎等并发症，治疗不及时者，甚至可并发病毒性脑炎[7]。临床上主要根据患儿典型的皮疹特点进行诊断，一般不难；必要时可完善单纯疱疹病毒及柯萨奇病毒等病原学检查加以辅助。

3.3. 治疗

卡波西水痘样疹的治疗原则主要包括抗组胺、尽早抗病毒、皮肤护理以及营养支持[1] [8]，对于继发感染者，要联合抗感染治疗。抗病毒药物可选用阿昔洛韦、伐昔洛韦、更昔洛韦等。对于重症患者，在抗病毒的基础上联合使用丙种球蛋白可以尽快缓解临床症状、缩短皮疹恢复时间，加快患儿病情痊愈[3] [9]。本次报告病例患儿，入院后采用阿昔洛韦 5 mg/(Kg.次)联合丙种球蛋白 500 mg/(Kg.次)进行治疗，患儿 2 天内体温恢复正常，无新发皮疹；4~5 天皮疹开始结痂，1 周左右痂皮脱落，痊愈出院。

3.4. 护理

3.4.1. 生活护理

主要从以下几个方面进行生活护理：1) KVE 患儿的房间应隔离消毒，定时开窗通风，减少探视人员，

避免交叉感染的发生；2) 部分患儿皮疹部位瘙痒剧烈，患儿指甲应尽可能剪短，避免抓破皮肤继发感染，必要时需用系带束缚患儿双手，但应注意松紧适宜；3) 患儿的衣物应选用纯棉质的衣服和被褥，避免羊毛、化纤、尼龙质的衣物接触患儿皮肤，以减少刺激。患儿洗澡时应避免使用肥皂等刺激性较强的酸碱物质，可以使用适合婴幼儿的温和洗剂，以免加重对皮肤的损伤；4) 由于大部分 KVE 患儿存在湿疹等基本疾病，因此饮食应特别注意，母乳可以减轻湿疹的程度，对于母乳不足的患儿，可以选用水解蛋白奶粉降低致敏性[10]。

3.4.2. 专科护理

住院的患儿需密切监测基本生命体征，包括体温、呼吸、心率、血压等，尤其是体温及血压的监测。KVE 患儿多会出现发热，因此需定时测量体温，并做好护理记录。对于高热患儿，及时进行降温处理，体温顽固患儿，可给予头部冰枕处理，以免出现高热性脑病。对于发热、出汗较多，或皮疹糜烂渗出严重的患儿，需定时监测血压，及时补液，防止体液丢失过多导致脱水或电解质紊乱。重症患儿，皮疹糜烂相对较重，可采用局部药物湿敷，湿敷药物可以选用呋喃西林联合喷昔洛韦乳膏，注意无菌纱布不易过厚，眼睛、鼻孔和嘴唇需露出。采用丙种球蛋白治疗的患儿，除以上基础护理外，还需警惕畏寒、寒战、恶心、呕吐、心动过速、血压变化等不良反应的发生，严重者需紧急对症处理。

4. 小结

卡波西水痘样疹(KVE)是一种严重的婴幼儿皮肤损伤性疾病，3 岁以内的患儿多见，该病患儿常有湿疹、特应性皮炎和脓疱疮等基础疾病，其中以湿疹最为多见。该病患儿病情进展迅速，如不及时治疗可继发严重的全身性感染，危及患儿生命[7]。因此，对于患有湿疹的患儿，在原有皮疹的基础上突发出现密集疱疹或水疱，部分疱疹顶部可见脐凹，同时伴有发热等症状，需高度警惕该疾病，并及时完善单核疱疹病毒、柯萨奇病毒等病毒核酸检查，及时做出诊断。诊断明确的患儿，尽早使用阿昔洛韦等抗病毒治疗，全身中毒症状严重的患儿需联合使用丙种球蛋白，减轻病毒对机体的损害，缩短病程，减少并发症的发生。

致 谢

该病例报道已获得患方的知情同意，感谢患方提供的宝贵临床资料。

参考文献

[1] 罗汉超. Kaposi 水痘样疹的诊断治疗[J]. 中国实用儿科杂志, 2001, 16(11): 644-645.

[2] 徐哲. 儿童卡波西水痘样疹的诊疗分析[J]. 北京医学, 2018, 40(4): 362-363.

[3] 李海翩, 陈谨萍, 张金桃, 等. 小儿卡波西水痘样疹 75 例临床分析[J]. 新医学, 2008, 39(10): 650-651.

[4] Peng, M., Jenneck, C., Bussmannm, C., *et a1*. (2007) Risk Factors of Atopic Dermatitis Patients for Eczema Herpeticum. *Journal of Investigative Dermatology*, **127**, 1261-1263. https://doi.org/10.1038/sj.jid.5700657

[5] Gao, P.S., Rafaels, N.M., Hand, T., *et a1*. (2009) Filaggrin Mutations that Confer Risk of Atopic Dermatitis Confer Greater Risk for Eczema Herpeticum. *Journal of Allergy and Clinical Immunology*, **124**, 507-513. https://doi.org/10.1016/j.jaci.2009.07.034

[6] 刘辅仁. 实用皮肤科学[M]. 北京: 人民卫生出版社, 2005: 204.

[7] Yoshida, M. and Amatsu, A. (2004) High Frequency of Detection of Herpes Simplex Virus DNA in the Oral Cavity of Patients with Eczema Herpeticum. *Dermatology*, **209**, 101-103. https://doi.org/10.1159/000079592

[8] Min, Z. and Gnann, J.W. (2014) Kaposi's Varicelliform Eruption. *Internal and Emergency Medicine*, **9**, 101-102. https://doi.org/10.1007/s11739-013-1001-3

[9] 陈洁, 姜媛芳, 鲁智勇, 等. 儿童卡波西水痘样疹 46 例临床分析[J]. 临床皮肤科杂志, 2006, 35(12): 775-777.

[10] 吴媛媛, 钱劲英, 朱靖. 婴幼儿湿疹的预防与护理[J]. 航空航天医学杂志, 2013, 24(10): 1259-1260.