

# 一例猫传染性腹膜炎前驱期的诊断与治疗

邱争跃, 卿志星\*

湖南农业大学动物医学院, 湖南 长沙

收稿日期: 2026年3月3日; 录用日期: 2026年3月27日; 发布日期: 2026年4月7日

## 摘要

猫传染性腹膜炎(feline infectious peritonitis, FIP)是临床常见且诊断难度较高的猫科疾病, 早期症状多缺乏特异性, 易与其他消化系统或感染性疾病混淆。本文报道1例6月龄雄性狸花猫FIP病例。患猫以呕吐、食欲废绝、精神沉郁及眼睑黏膜淡黄为主要表现, 就诊初期尚未出现明显腹水。经临床检查、血常规、生化、血清淀粉样蛋白A (serum amyloid A, SAA)、猫瘟筛查、腹部X线检查及后续腹水PCR检测综合分析, 最终确诊为猫传染性腹膜炎。治疗上, 在补液、营养支持、抗炎及保肝退黄等对症治疗基础上, 给予GS-441524进行对因治疗。治疗30 d后复查显示, 患猫精神状态、食欲及体温恢复正常, 血常规基本恢复正常, 生化指标除总胆红素仍轻度升高外, 其余明显改善。结果表明, 对于出现发热、厌食、精神沉郁及黄疸等非特异性症状的幼猫, 应重视FIP的早期鉴别诊断, 并结合动态病程观察和实验室检查尽早确诊, 以提高治疗效果并改善预后。

## 关键词

猫, 猫传染性腹膜炎, PCR, GS-441524, 病例报告

# Diagnosis and Treatment of a Cat with Prodromal Feline Infectious Peritonitis

Zhengyue Qiu, Zhixing Qing\*

College of Veterinary Medicine, Hunan Agricultural University, Changsha Hunan

Received: March 3, 2026; accepted: March 27, 2026; published: April 7, 2026

## Abstract

Feline infectious peritonitis (FIP) is a common feline disease in clinical practice and remains challenging to diagnose because of its nonspecific early manifestations, which can easily be confused with other digestive or infectious diseases. This paper reports a case of FIP in a 6-month-old male

\*通讯作者。

**Chinese rural cat. The cat presented with vomiting, complete loss of appetite, depression, and mild yellow discoloration of the palpebral mucosa, without obvious ascites at the initial visit. Based on clinical examination, hematological and biochemical analyses, serum amyloid A (SAA) testing, feline panleukopenia screening, abdominal radiography, and subsequent PCR testing of ascitic fluid, the cat was finally diagnosed with feline infectious peritonitis. In addition to symptomatic and supportive treatment, including fluid therapy, nutritional support, anti-inflammatory therapy, and hepato-protective treatment for jaundice, GS-441524 was administered as etiological therapy. Reexamination after 30 days showed that the cat's mental status, appetite, and body temperature had returned to normal; routine blood parameters had basically normalized; and biochemical indices had markedly improved except for a slight persistent elevation in total bilirubin. This case suggests that FIP should be included in the differential diagnosis in young cats presenting with nonspecific signs such as fever, anorexia, depression, and jaundice. Early diagnosis based on dynamic observation of disease progression combined with laboratory examinations may improve therapeutic efficacy and prognosis.**

## Keywords

Cat, Feline Infectious Peritonitis, PCR, GS-441524, Case Report

Copyright © 2026 by author(s) and Hans Publishers Inc.

This work is licensed under the Creative Commons Attribution International License (CC BY 4.0).

<http://creativecommons.org/licenses/by/4.0/>



Open Access

## 1. 前言

猫传染性腹膜炎(feline infectious peritonitis, FIP)是由猫冠状病毒(feline coronavirus, FCoV)变异后引起的一种严重传染性疾病, 具有病程进展快、死亡率高和临床诊断难度大的特点[1]。FIP 可发生于各年龄段猫, 但以幼龄猫更为常见, 且公猫发病比例相对较高[2]。该病早期临床表现往往缺乏特异性, 常见症状包括发热、精神沉郁、厌食、脱水、贫血及黄疸等, 易与胃肠道疾病、胰腺炎及其他感染性疾病相混淆, 从而增加早期识别和诊断的难度[3]。随着病程进展, FIP 通常可表现为渗出型和非渗出型。渗出型多见胸腔或腹腔积液, 非渗出型则可出现神经症状、眼部异常或肠系膜淋巴结肿大等表现[4] [5]。由于 FIP 临床表现复杂且个体差异较大, 临床上通常需结合既往病史、体格检查、实验室检查、影像学检查及病原学检测结果进行综合分析, 单一指标往往难以完成早期确诊[6] [7]。本文报道 1 例 6 月龄雄性狸花猫 FIP 病例。患猫初诊时尚未出现明显腹水, 但已表现出呕吐、食欲废绝、精神沉郁及眼睑黏膜淡黄等异常, 后续在动态观察过程中出现腹水, 并经腹水 PCR 检测最终确诊。本文旨在总结该病例的临床表现、检查结果、病程演变、诊断过程及治疗转归, 探讨 FIP 前驱期的诊断特点及动态评估意义, 为临床早期识别和干预此类病例提供参考。

## 2. 病例资料

患猫, 名为“波波”, 狸花猫, 雄性, 6 月龄, 体重约 3.0 kg。主诉为连续 2 d 呕吐, 共 3 次, 呕吐物均为黄色液体; 既往无明显病史。患猫两天前食欲尚可, 随后出现食欲废绝、精神沉郁等表现, 白天多卧于沙发休息, 夜间外出, 排便情况不详。

初诊时体温 40.2℃, 体重 3.1 kg, 呼吸 25 次/min。临床检查见腰腹侧触诊敏感, 眼睑处黏膜淡黄, 腹部空虚, 精神沉郁, 并表现出长时间注视水源的行为。结合病史及初步临床表现, 提示患猫存在明显全身性异常, 但尚无典型 FIP 特异性表现。

### 3. 检查结果与诊断

#### 3.1. 血常规检查

血常规结果显示: 白细胞  $20.5 \times 10^9/L$ , 明显高于参考范围; 本病例淋巴细胞计数显著降低(报告值为  $0 \times 10^9/L$ ), 提示机体免疫状态已受到明显影响; 血红蛋白  $111 g/L$ , 低于参考范围; 平均红细胞血红蛋白浓度  $290 g/L$ 、平均红细胞体积  $46.5 fL$ 、平均红细胞血红蛋白含量  $13.5 pg$ , 均低于参考范围; 血小板  $51 \times 10^9/L$ , 明显降低; 嗜酸性粒细胞  $1.4 \times 10^9/UL$ , 略高于参考范围。结果提示患猫存在较明显炎症反应, 并伴有一定程度贫血倾向。见表 1。

**Table 1.** Blood routine examination results

**表 1.** 血常规检查结果

检查项目	检测值	单位	参考范围
白细胞(WBC)	20.5↑	$10^9/L$	6~17
淋巴细胞(LYM)	0↓	$10^9/L$	1~4.8
其他细胞(OTHR)	0↓		3~11.5
红细胞(RBC)	8.24	$10^{12}/L$	5.5~8.5
血红蛋白(HGB)	111↓	g/L	120~180
平均红细胞血红蛋白浓度(MCHC)	290↓	g/L	320~360
平均红细胞体积(MCV)	46.5↓	fL	66~77
平均红细胞血红蛋白含量(MCH)	13.5↓	Pg	19.9~24.5
红细胞分布宽度(RDW)	34.7	fL	
红细胞压积(HCT)	0.383	%	0.37~0.55
血小板(PTL)	51↓	$10^9/L$	200~500
嗜酸性粒细胞(Eos)	1.4↑	$10^9/UL$	0.1~1.25

注: 表中“↑”表示结果高于参考范围最高值, “↓”表示结果低于参考范围最小值。

#### 3.2. 生化检查

生化检查结果显示: 白蛋白  $34 g/L$ , 处于参考范围内; 碱性磷酸酶  $5 U/L$ , 低于参考范围; 谷丙转氨酶  $47 U/L$ , 处于参考范围; 淀粉酶  $1351 U/L$ , 高于参考范围; 总胆红素  $58 \mu mol/L$ , 显著高于参考范围; 葡萄糖  $9.2 mmol/L$ , 略高于参考范围; 钠离子  $140 mmol/L$ , 低于参考范围。尿素氮、钙、磷、肌酐、钾离子、总蛋白及球蛋白均处于参考范围内。上述结果提示患猫存在明显胆红素代谢异常, 同时伴有一定炎症与代谢紊乱表现。见表 2。

**Table 2.** Blood biochemical examination results

**表 2.** 血液生化检查结果

检查项目	检测结果	单位	参考范围
ALB (白蛋白)	34	g/L	22~44
ALP (碱性磷酸酶)	5↓	U/L	10~90
ALT (谷丙转氨酶)	47	U/L	20~100
AMY (淀粉酶)	1351↑	U/L	300~1100
TBIL (总胆红素)	58↑	$\mu mol/L$	2~10

续表

BUN (尿素氮)	8.3	mmol/L	3.6~10.7
Ca (钙)	2.52	mmol/L	2~2.95
PHOS (磷)	1.55	mmol/L	1.1~2.74
CRE (肌酐)	92	$\mu\text{mol/L}$	27~186
GLU (葡萄糖)	9.2 $\uparrow$	mmol/L	3.9~8.3
Na <sup>+</sup> (钠)	140 $\downarrow$	mmol/L	142~164
K <sup>+</sup> (钾)	4.4	mmol/L	3.7~5.8
TP (总蛋白)	77	g/L	54~82
GLOB (球蛋白)	43	g/L	15~57

注：表中“ $\uparrow$ ”表示结果高于参考范围最高值，“ $\downarrow$ ”表示结果低于参考范围最小值。

### 3.3. 胰腺炎检查

由于生化检查中淀粉酶升高，临床上首先考虑胰腺炎的可能。进一步行胰腺炎快速检测，结果为阴性，可基本排除胰腺炎。该结果提示，单纯依据淀粉酶升高不足以对患猫作出胰腺炎诊断，还需结合其他临床表现及后续检查综合判断。见表 3。

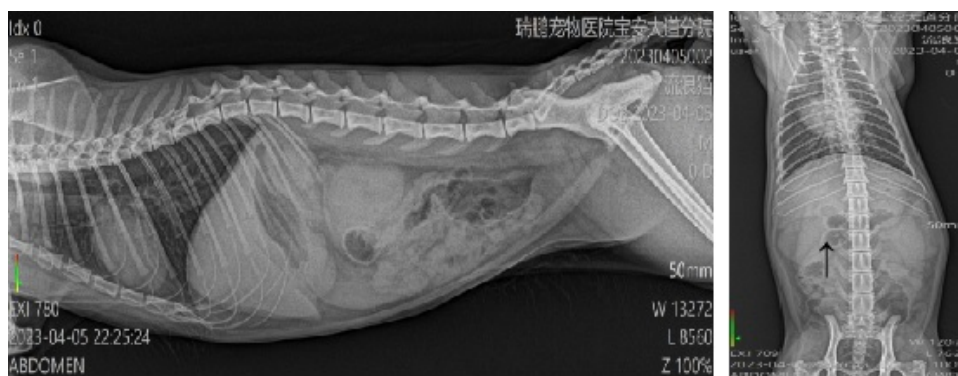**Table 3.** Results of the rapid feline pancreatitis test

**表 3.** 猫胰腺炎快速检测结果

检查项目	检测结果	参考依据
胰腺炎	阴性	C 带有，检测有效，T 带有为阳性，T 带无为阴性

### 3.4. 腹部 X 光检查

腹部 X 线检查显示，肾区存在不明团块影，考虑可能与腹腔内积液或其他异常密度影有关。虽然该影像学表现不具有特异性，但提示腹腔内可能存在异常改变。初诊时患猫腹部触诊未见明显波动感，亦未表现出典型腹水体征，结合当时临床接诊条件，故未同步开展腹部超声检查。该检查缺失在一定程度上限制了对腹腔少量积液、肠系膜淋巴结及肝胆系统异常的进一步评估。同期 SAA 检测结果为 32.8 mg/L，高于参考范围上限，提示患猫体内存在中度炎症反应。见图 1 及表 4。



**Figure 1.** Radiographs of the cat: lateral view (left) and ventrodorsal view (right)

**图 1.** 该猫的 X 光图侧位(左)腹背位(右)

### 3.5. SAA 检查

SAA 的值比参考范围的最大值高 4 倍多, 表明该猫可能存在病毒、细菌、衣原体或支原体等病原微生物的感染, 存在中度炎症反应。见表 4。

**Table 4.** Result of Serum Amyloid A (SAA) test

**表 4.** SAA 检测结果

检查项目	检测结果	单位	参考范围
SAA	32.8↑	mg/L	0~8

注: 表中“↑”表示结果高于参考范围最高值, “↓”表示结果低于参考范围最小值。

### 3.6. 传染病筛查及 PCR 检测

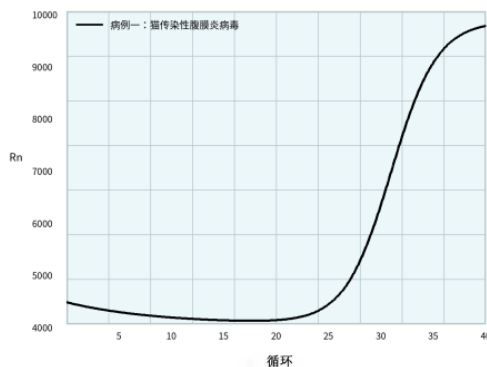
进一步进行猫瘟筛查, 结果为阴性, 不支持猫瘟病毒感染。接诊第 3 天, 患猫出现一定量腹水, 遂在无菌条件下抽取腹水样本并送检, 行猫传染性腹膜炎相关 PCR 检测。后续送检结果回报显示, 该腹水样本 PCR 检测 Ct 值为 23.77, 判定为阳性。结合患猫幼龄、公猫、发热、精神沉郁、食欲废绝、眼睑黏膜淡黄、炎症指标升高、腹部影像学提示腹腔异常及腹水 PCR 阳性等情况, 最终确诊为猫传染性腹膜炎。见表 5、图 2。

医院: 深圳宝安中心分院

送检时间: 2023-04-08 21:17:20

#### 单项 PCR 检测:

检测项目	样本类型	结果 (Ct 值)
猫传染性腹膜炎病毒	腹水	阳性 (23.77)



#### 备注:

1. PCR 结果应结合临床症状及病毒流行状况等信息综合进行诊断;
2. 该结果仅对本次送检的样本负责;
3. 如样本有典型 S 型扩增曲线且 Ct 值 < 30, 则判定为阳性;  
如样本有典型 S 型扩增曲线且  $30 \leq \text{Ct 值} \leq 35$ , 建议跟进复检; 若初始结果样本有典型 S 型扩增曲线且 Ct 值  $\leq 35$ , 可判定为阳性;  
如样本无扩增或 Ct 值 > 35, 则判定为阴性。

**图 1:** 猫传染性腹膜炎病毒

**Figure 2.** PCR test result for feline infectious peritonitis virus

**图 2.** 传染性腹膜炎 PCR 检查结果

**Table 5.** Results of infectious disease screening**表 5.** 传染病筛查结果

检查项目	检测结果	参考依据
猫瘟	阴性	C 带有, 检测有效, T 带有为阳性, T 带无为阴性

### 3.7. 诊断思路与时间线

患猫因呕吐、食欲废绝、精神沉郁及眼睑黏膜淡黄就诊, 初诊时尚未出现明显腹水, 临床表现缺乏特异性。结合体温升高及血常规检查结果, 首先判断患猫存在明显全身炎症反应, 并伴有淋巴细胞显著减少及贫血倾向; 生化检查显示总胆红素明显升高, 提示存在较明显的胆红素代谢异常。由于淀粉酶升高, 临床初步考虑胰腺炎可能, 但后续胰腺炎快速检测为阴性, 故不支持胰腺炎诊断。与此同时, 猫瘟筛查结果为阴性, 不支持猫瘟病毒感染。腹部 X 线检查提示腹腔内可能存在异常改变, SAA 明显升高进一步提示机体处于炎症状态, 但上述检查结果均不足以单独确诊 FIP。随着病程进展, 患猫于接诊第 3 天出现腹水, 腹水 PCR 检测结果呈阳性(Ct 值 23.77), 结合既往临床表现、实验室检查及影像学提示, 最终确诊为猫传染性腹膜炎。该病例提示, 对于前驱期表现不典型的疑似 FIP 患猫, 应重视动态观察病程变化, 并分阶段完善相关检查, 以提高早期识别和诊断准确性。

## 4. 治疗

### 4.1. 对症支持治疗

针对患猫厌食、脱水、炎症反应及黄疸等情况, 采取对症支持治疗。厌食方面, 给予 10% 葡萄糖营养液 15 mL 与生理盐水混合后静脉滴注, 1 次/d, 连用 3 d, 以维持机体能量供给; 同时留置鼻饲管, 将猫粮打碎后混温水经鼻饲管导入胃内, 3 次/d。连续饲喂 5 d 后患猫食欲逐渐恢复, 可自行采食, 后续逐步改为以罐头及潮拌猫粮为主, 7 d 后恢复正常猫粮饲喂。

脱水方面, 经静脉缓慢注射生理盐水 60 mL, 滴速 15 滴/min, 1 次/d, 连续 3 d。为改善低蛋白相关风险并维持一般状态, 口服宠物用超浓缩白蛋白片 1 片/次, 2 次/d, 连用 7 d。抗炎处理方面, 首次皮下注射美洛昔康 0.2 mg/kg, 随后改为口服美洛昔康片 0.1 mg/kg, 1 次/d, 连用 7 d。发热期间采用物理降温措施, 于每日固定时段进行酒精擦浴, 每次不少于 5 min, 连续 3 d。针对黄疸及肝胆代谢异常, 口服熊去氧胆酸片 12 mg/kg, 1 次/d, 连用 7 d, 并口服丹诺仕 1 粒/次, 1 次/d, 连用 7 d。

### 4.2. 对因治疗

在完成基础支持治疗的同时, 在与动物主人充分沟通病情并取得知情同意后, 给予 GS-441524 制剂进行对因治疗, 给药途径为皮下注射, 剂量为 5 mg/kg, 1 次/d。考虑本病例初诊及后续检查未见明显神经系统症状或严重眼部受累表现, 结合患猫一般状态及临床分型特点, 选用 5 mg/kg 作为初始治疗剂量。连续治疗 28 d 后进行阶段性评估, 并于治疗第 30 天复查患猫一般状态及血液学、生化指标。治疗期间密切观察患猫精神状态、体温变化、采食情况及腹部变化, 并继续配合补液、营养支持、抗炎及保肝退黄等治疗, 以减轻疾病本身及注射应激对机体的影响。

## 5. 结果与随访

治疗 30 d 后, 患猫复诊。复查时精神状态正常, 体温恢复正常, 体重增加至 3.3 kg。主人反映患猫饮食及排便均未见明显异常, 整体状态较治疗前明显改善。

复诊血常规结果显示: 白细胞  $9.2 \times 10^9/L$ 、淋巴细胞  $2.5 \times 10^9/L$ 、红细胞  $7.15 \times 10^{12}/L$ 、血红蛋白 125

g/L、平均红细胞血红蛋白浓度 343 g/L、平均红细胞体积 69 fL、平均红细胞血红蛋白含量 22.6 pg、血小板  $285 \times 10^9/L$ 、嗜酸性粒细胞  $0.73 \times 10^9/UL$ , 均恢复至参考范围内。提示前期炎症反应及贫血倾向已得到明显纠正(表 6)。

**Table 6.** Blood routine examination results of the affected cat at follow-up

**表 6.** 患猫复诊血常规结果

检查项目	检测值	单位	参考范围
白细胞(WBC)	9.2	$10^9/L$	6~17
淋巴细胞(LYM)	2.5	$10^9/L$	1~4.8
其他细胞(OTHR)	4		3~11.5
红细胞(RBC)	7.15	$10^{12}/L$	5.5~8.5
血红蛋白(HGB)	125	g/L	120~180
平均红细胞血红蛋白浓度(MCHC)	343	g/l	320~360
平均红细胞体积(MCV)	69	fL	66~77
平均红细胞血红蛋白含量(MCH)	22.6	Pg	19.9~24.5
红细胞分布宽度(RDW)	29.5	fL	
红细胞压积(HCT)	0.383	%	0.37~0.55
血小板(PTL)	285	$10^9/L$	200~500
嗜酸性粒细胞(Eos)	0.73	$10^9/UL$	0.1~1.25

**Table 7.** Blood biochemical examination results of the cat at follow-up

**表 7.** 该猫复诊血液生化检查结果

检查项目	检测结果	单位	参考范围
ALB (白蛋白)	34	g/L	22~44
ALP (碱性磷酸酶)	29	U/L	10~90
ALT (谷丙转氨酶)	43	U/L	20~100
AMY (淀粉酶)	934	U/L	300~1100
TBIL (总胆红素)	22↑	$\mu\text{mol}/L$	2~10
BUN (尿素氮)	9.5	mmol/L	3.6~10.7
Ca (钙)	2.37	mmol/L	2~2.95
PHOS (磷)	1.51	mmol/L	1.1~2.74
CRE (肌酐)	100	$\mu\text{mol}/L$	27~186
GLU (葡萄糖)	7.1	mmol/L	3.9~8.3
Na <sup>+</sup> (钠)	148	mmol/L	142~164
K <sup>+</sup> (钾)	4.6	mmol/L	3.7~5.8
TP (总蛋白)	72.5	g/L	54~82
GLOB (球蛋白)	39	g/L	15~57

注: 表中“↑”表示结果高于参考范围最高值, “↓”表示结果低于参考范围最小值。

复诊生化结果显示: 白蛋白 34 g/L、碱性磷酸酶 29 U/L、谷丙转氨酶 43 U/L、淀粉酶 934 U/L、尿素氮 9.5 mmol/L、钙 2.37 mmol/L、磷 1.51 mmol/L、肌酐 100  $\mu$ mol/L、葡萄糖 7.1 mmol/L、钠离子 148 mmol/L、钾离子 4.6 mmol/L、总蛋白 72.5 g/L、球蛋白 39 g/L, 均处于参考范围内; 仅总胆红素 22  $\mu$ mol/L, 仍轻度高于参考范围。综合临床表现及实验室复查结果, 提示患猫经本次治疗后恢复良好, 短期预后较佳(表 7)。

## 6. 讨论

猫传染性腹膜炎在临床上具有较高的诊断难度, 尤其是在疾病前驱期, 患猫往往缺乏典型症状。本病例初诊时并无明显腹水, 仅表现为呕吐、厌食、精神沉郁、发热及眼睑黏膜淡黄, 极易与胃肠道疾病、胰腺炎或其他感染性疾病相混淆, 这与既往文献关于 FIP 早期症状不典型、需结合病史及多项检查综合判断的报道基本一致[6] [7]。本病例的特点在于, 初诊阶段仅能识别全身炎症反应及胆红素代谢异常, 真正具有决定性意义的证据出现在病程动态进展后, 即接诊第 3 天出现腹水并经腹水 PCR 检测阳性。因此, 对于前驱期表现不典型的幼龄猫, 动态观察病程变化并分阶段补充检查, 较单次初诊结论更具临床价值。

本病例血常规检查显示白细胞升高、本病例淋巴细胞计数显著降低(报告值为  $0 \times 10^9/L$ ), 提示机体免疫状态已受到明显影响、血红蛋白下降及血小板减少, 提示机体存在明显炎症反应并伴有一定贫血倾向。既往文献表明, FIP 患猫常可出现血液学异常, 淋巴细胞减少是较常见的变化之一[2] [6]。本病例淋巴细胞计数降为 0, 提示机体免疫状态已受到明显影响, 在幼龄猫伴发热、厌食、精神沉郁及后续腹水形成的背景下, 应显著提高对 FIP 的怀疑程度。需要指出的是, 淋巴细胞显著减少虽对提示病情具有参考价值, 但并非 FIP 特异性改变, 其他严重感染或应激状态下亦可出现, 因此不能单独作为确诊依据, 仍需结合病程演变及其他检查结果综合判断。

生化检查方面, 本病例初诊时总胆红素为 58  $\mu$ mol/L, 显著高于参考范围, 复诊 30 d 后降至 22  $\mu$ mol/L, 但仍轻度高于参考范围, 说明患猫整体状态虽明显改善, 胆红素代谢异常的恢复仍滞后于临床症状及大部分实验室指标。结合初诊时眼睑黏膜淡黄的表现, 可认为本病例在早期即存在较明显的黄疸相关异常[3] [7]。这一变化提示, FIP 患猫的病情评估不能仅依据精神状态、食欲恢复或血常规好转, 还应关注肝胆相关指标的持续随访。另一方面, 由于本病例未进一步开展腹部超声及更深入的肝胆系统检查, 因此对于总胆红素持续升高的确切原因, 尚不能作出更明确判断, 可能与疾病早期全身炎症反应、肝胆代谢受累恢复相对滞后等因素有关。

从诊断工具的应用来看, 本病例也反映出不同检查方法在 FIP 前驱期中的价值与局限。首先, 血常规和生化检查便于早期识别机体是否存在全身炎症反应、贫血倾向及胆红素代谢异常, 对建立“疑似 FIP”判断具有重要意义, 但其缺点在于特异性不足, 更多体现为支持性证据而非确诊依据[2] [6]。其次, SAA 作为急性期反应蛋白, 在本病例中升高至 32.8 mg/L, 提示体内存在明显炎症反应, 对早期识别异常状态具有一定提示价值; 但 SAA 本身亦缺乏特异性, 病毒、细菌及其他病原微生物感染均可引起升高, 因此不能仅凭 SAA 异常即诊断 FIP。再次, 腹部 X 线检查在本病例中提示肾区存在不明团块影, 说明腹腔内可能存在异常改变, 对发现腹腔问题有一定提示作用, 但难以明确区分积液、积血或其他软组织密度影, 诊断特异性有限。相比之下, PCR 检测在本病例中具有更强的确诊意义: 在病程进展至出现腹水后, 腹水 PCR 检测 Ct 值 23.77 并判定阳性, 结合临床表现、实验室检查及影像学提示, 最终确立 FIP 诊断[6] [8]-[10]。因此, 本病例提示, FIP 前驱期诊断更依赖“多项检查结果的累积证据 + 动态病程观察”, 而非依赖某单一指标。

在鉴别诊断方面, 本病例初诊时首先需与胰腺炎、猫瘟及其他感染性疾病相区分。由于初诊生化检查中淀粉酶升高, 临床曾首先考虑胰腺炎可能, 但后续胰腺炎快速检测结果为阴性, 因此不支持胰腺炎

诊断, 也提示在幼龄猫出现呕吐等消化道症状时, 不宜仅凭淀粉酶升高即作出胰腺炎判断[11]。猫瘟筛查结果为阴性, 不支持猫瘟病毒感染。对于仅表现为黄疸、发热和精神沉郁的病例, 临床上还应考虑其他感染性疾病或肝胆系统疾病的可能, 但这些疾病难以完整解释本病例后续出现腹水及腹水 PCR 阳性的病程特点。结合患猫年龄、性别、临床表现、实验室检查结果及病程动态变化, FIP 仍为最符合本病例的诊断。

治疗方面, 本病例在补液、营养支持、抗炎及保肝退黄等对症治疗基础上, 联合 GS-441524 进行对症治疗。治疗 30 d 后, 患猫精神状态、食欲、体温及体重均明显改善, 复诊血常规恢复至参考范围, 多数生化指标也恢复正常, 仅总胆红素仍轻度偏高, 提示短期治疗效果较好[12] [13]。这与既往关于 GS-441524 可改善 FIP 患猫临床症状和短期预后的报道基本一致, 也说明对前驱期疑似病例尽早识别、及时确诊并尽早实施规范治疗, 对改善预后具有积极意义。

不过, 本病例仍存在一定局限性。首先, 本研究仅为单病例报告, 证据等级有限; 其次, 随访时间仅 30 d, 缺乏更长期复查资料, 尚不能全面评价远期预后、复发风险及持续感染状态; 再次, 本病例初诊时未行腹部超声检查, 限制了对少量腹水、肠系膜淋巴结及肝胆系统异常的进一步评估, 也使总胆红素持续升高的机制缺乏更直接证据; 此外, PCR 检测虽为关键诊断依据, 但本文对检测方法学细节描述仍相对有限。后续仍需积累更多类似病例, 并结合更完整的影像学检查和更长期随访资料, 以进一步提高 FIP 前驱期病例的诊断与评估水平。

## 参考文献

- [1] Pedersen, N.C. (2009) A Review of Feline Infectious Peritonitis Virus Infection: 1963-2008. *Journal of Feline Medicine and Surgery*, **11**, 225-258. <https://doi.org/10.1016/j.jfms.2008.09.008>
- [2] Riemer, F., Kuehner, K.A., Ritz, S., Sauter-Louis, C. and Hartmann, K. (2015) Clinical and Laboratory Features of Cats with Feline Infectious Peritonitis—A Retrospective Study of 231 Confirmed Cases (2000-2010). *Journal of Feline Medicine and Surgery*, **18**, 348-356. <https://doi.org/10.1177/1098612x15586209>
- [3] 陈若, 刘彩霞, 马玉芳. 三例疑似猫传染性腹膜炎的诊断[J]. 福建畜牧兽医, 2019, 41(5): 63-66.
- [4] 唐欢, 高晨曦, 王怡, 等. 一例猫传染性腹膜炎病的诊断与治疗[J]. 今日畜牧兽医, 2022, 38(8): 103, 105.
- [5] 陈颖妮. 猫传染性腹膜炎的诊断与治疗[J]. 今日畜牧兽医, 2019, 35(5): 83.
- [6] Tasker, S. (2018) Diagnosis of Feline Infectious Peritonitis: Update on Evidence Supporting Available Tests. *Journal of Feline Medicine and Surgery*, **20**, 228-243. <https://doi.org/10.1177/1098612x18758592>
- [7] 郭力伟, 程亚辉, 魏志超, 等. 猫传染性腹膜炎的流行病学、临床症状、诊断和治疗[J]. 现代畜牧科技, 2021(8): 85-87.
- [8] 杨德全, 管跻一, 鞠厚斌, 等. 一例猫传染性腹膜炎的诊治[J]. 上海畜牧兽医通讯, 2019(4): 68-69.
- [9] 陶军, 殷方芝, 黄忠, 等. 一例猫传染性腹膜炎病例的诊断和治疗[J]. 上海畜牧兽医通讯, 2021(1): 57-58.
- [10] 汝丹丹, 郭元印, 马菲菲, 等. 一例猫传染性腹膜炎的诊断与治疗[J]. 当代畜禽养殖业, 2022, 469(4): 42-45.
- [11] 马晨曦, 马冰新, 李群, 等. 血清淀粉酶及白蛋白联合乳酸脱氢酶检测在急性胰腺炎临床诊断及病情评估中的作用[J]. 西部医学, 2023, 35(2): 247-250.
- [12] 崔起超, 崔起成, 崔洪钧, 等. 一例猫传染性腹膜炎的诊治[J]. 云南畜牧兽医, 2023(1): 35-36.
- [13] 夏红月. 猫传染性腹膜炎的临床症状、诊疗和预防[J]. 中国畜禽种业, 2022, 18(6): 144-145.