

Clinical Effect of Trifocal Diffractive Intraocular Lens Implantation in Patients with High Myopia and Cataract

Yingying Qi^{1*}, Xiaoxiao Li¹, Lin Leng², Yanping Wang¹

¹Department of Qingdao University, Qingdao Shandong

²Department of Ophthalmology, The Affiliated Hospital of Qingdao University, Qingdao Shandong

Email: *qyyshdbzh@163.com

Received: Feb. 23rd, 2018; accepted: Mar. 9th, 2018; published: Mar. 16th, 2018

Abstract

PURPOSE: To observe the clinical effect of trifocal diffractive intraocular lens implantation in patients with high myopia and cataract. **METHODS:** Retrospective study. 70 patients (70 eyes) with cataract who underwent phacoemulsification and intraocular lens implantation in Department of Ophthalmology, Affiliated Hospital of Qingdao University from November 2016 to October 2017 were selected as the study objects. According to the preoperative refractive status and crystal type, patients were divided into three groups. Monocular distance, intermediate, and near UCVA were measured at 3 months after surgery. Other outcome measurements were MTF cutoff, Strehl ratio, contrast visual acuity and OSI. All patients also completed a subjective questionnaire survey, including surgical satisfaction, spectacle independence, and perception of photic phenomena. Variables were presented as mean \pm standard deviation. Visual acuity, OQAS parameter results were compared using Student's t test. The chi-square test was used to assess differences in categorical variables. In all cases, a p-value <0.05 was considered statistically significant. **RESULTS:** The results showed a significant difference in the best distance corrected near and intermediate visual acuity in group A and B at 3 months postoperatively ($P < 0.05$), there was no significant difference in the best corrected distance vision between A and B groups ($P > 0.05$). The MTF cutoff in group A was higher than that in group B, and the SR, OSI, 100%, 20% and 9% OVs were lower than those in group B, but the difference was not statistically significant ($P > 0.05$). There were no statistical significances in group A and B after surgery in the following variables: UCDVA, IUCVA, UCNVA, MTF cut off, SR and 100%, 20%, 9% OVs ($P > 0.05$). The incidence of glare and halo in group A was slightly higher than that in group B. The spectacle independence of the three groups was 90%, 32% and 100%. The vast majority of patients were satisfied with the results of this operation. **CONCLUSIONS:** For patients with high myopia and cataract, implanted trifocal diffractive intraocular lens can get a better full range vision and good visual quality.

Keywords

High Myopia, Trifocal Diffractive Intraocular Lens, Cataract, Visual Quality

*通讯作者。

高度近视合并白内障患者三焦点人工晶体植入的临床效果观察

齐莹莹^{1*}, 李晓晓¹, 冷林², 王艳萍¹

¹青岛大学, 山东 青岛

²青岛大学附属医院眼科, 山东 青岛

Email: *qyysdbzh@163.com

收稿日期: 2018年2月23日; 录用日期: 2018年3月9日; 发布日期: 2018年3月16日

摘要

目的: 观察高度近视合并白内障患者植入三焦点人工晶状体的临床疗效。**方法:** 回顾性研究。收集2016年11月至2017年10月在我院行人工晶体植入术的白内障患者70例70眼, 根据患者术前屈光状态及植入晶体类型分为三组, 分析其术后3月的裸眼远、中、近视力及最佳矫正远视力下的中、近视力, 客观视觉质量、视觉不良症状、脱镜率及手术满意度。**结果:** 术后3月, A、B组裸眼中、近视力, 远矫下的中、近视力差异有统计学意义($P < 0.05$); A、B组裸眼远视力、最佳矫正远视力差异无统计学意义($P > 0.05$); A组MTF cutoff高于B组, SR、OSI、100%、20%、9%OVs低于B组, 但差异无统计学意义($P > 0.05$); A、C组裸眼远、中、近视力、MTF cutoff、SR、100%、20%、9%OVs差异无统计学意义($P < 0.05$); A组眩光、光晕的发生率略高于B组; 三组患者的脱镜率分别为90%、32%、100%。**结论:** 高度近视合并白内障患者术中植入三焦点人工晶体可以获得较好的全程视力和良好的视觉质量, 术后对框架眼镜的依赖显著降低, 患者满意度高。

关键词

高度近视, 三焦点人工晶体, 白内障, 视觉质量

Copyright © 2018 by authors and Hans Publishers Inc.

This work is licensed under the Creative Commons Attribution International License (CC BY).

<http://creativecommons.org/licenses/by/4.0/>



Open Access

1. 引言

眼轴长度大于 26 mm 或屈光度数大于-6.0 D 的近视称为高度近视[1], 高度近视患者白内障发生年龄较早, 其视力受晶状体混浊和屈光不正两大因素影响, 生活质量较差, 手术是目前唯一有效的治疗方法, 随着眼科手术的发展, 近年来已有较多关于多焦点人工晶体治疗高度近视合并白内障的文献报道, 其安全性和有效性尚佳。三焦点人工晶体(AT LIS Atri 839MP)是一款具有三焦点设计的新型衍射型人工晶状体, 其通过独特的光学设计将光线以 5:2:3 的比例不对称分布到远、中、近不同的焦点, 从而提高患者术后远中近视力[2], 相较单纯白内障患者, 高度近视合并白内障患者具有特殊的屈光状态及眼部结构, 三焦点人工晶体在此类患者中的应用受到限制, 且关于这方面的研究报道亦较少。本文将对高度近视合并白内障患者植入三焦点人工晶体的视觉质量进行初步评估。

2. 资料和方法

2.1. 研究对象

收集 2016 年 11 月至 2017 年 10 月在青岛大学附属医院眼科行白内障超声乳化吸除联合人工晶体植入术的年龄相关性白内障患者 70 例 70 只眼, 根据患者术前屈光状态及植入的晶体类型将患者分为三组: A 组高度近视三焦点组($26.0 \text{ mm} < \text{AL} \leq 27.5 \text{ mm}$) 20 例(20 眼), 男 9 例, 女 11 例, 年龄 45~70 岁, 平均 55.32 ± 7.78 岁, AL 为(26.62 ± 0.56) mm; B 组 高度近视单焦点组($26.0 \text{ mm} < \text{AL} \leq 27.5 \text{ mm}$) 25 例(25 眼), 男 13 例, 女 12 例, 年龄 49~71 岁, 平均 59.26 ± 8.14 岁, AL 为(26.71 ± 0.68); C 组 正视三焦点组($23.5 \text{ mm} < \text{AL} \leq 24.5 \text{ mm}$) 25 例(25 眼), 男 12 例, 女 13 例, 年龄 43~70 岁, 平均 58.47 ± 8.7 岁, AL 为(24.0 ± 0.56) mm; 病例纳入标准: ① 临床确诊为年龄相关性白内障的患者; ② 术前晶状体核硬度 II~III 级; ③ 角膜地形图检查为规则性散光, 散光度 $< 0.75 \text{ D}$; 排除标准: ① 合并有角膜疾病、眼底病变、陈旧性眼部炎症等其他疾病的患者; ② 既往眼部手术史者; ③ 后发性白内障、干眼症患者; ④ 术后未能定期复诊者。所有患者对于此项临床研究知情同意。

2.2. 术前检查

所有患者术前均行白内障常规检查, 包括视力、眼压、裂隙灯显微镜、间接眼底镜、验光、IOL-master、眼部 A/B 超、OCT 等。

2.3. 手术方法

0.4% 盐酸奥布卡因点眼行表面麻醉后做鼻上方(左眼)或颞上方(右眼) 2.8 mm 透明角膜切口, 注入粘弹剂, 中央连续环形撕囊, 水分离, 超声乳化白内障核, 吸除残余皮质, 用推注器将 IOL 植入囊袋内, 调整位置居中, 吸除粘弹剂, 水密切口。术中切口定位、撕囊、IOL 植入等步骤均根据术者目镜中 CALLISTO eye 手术辅助定位导航系统(Zeiss, 德国)实时导航示标完成, 术者均为同一位经验丰富的医师, 手术过程顺利, 无术中并发症。

2.4. 术后评估

2.4.1. 视力

术后 3 个月进行远、中、近视力检查, 远视力采用 Snellen 视力表, 检查距离为 5 m, 中、近视力采用综合验光仪上可移动的 C 字视力表, 检查距离分别为 60 cm、40 cm, 记录 3 个时间点的裸眼远、中、近视力, 最佳矫正远视力及最佳矫正远视力下的中、近视力。

2.4.2. 术后视觉质量的 OQAS 测量

术后 3 个月, 所有患者进行 OQASII 光学质量分析系统(VI-SIOMETRICS 公司)检查。整个检查过程患者处于相对暗环境中, 瞳孔自然放大到 4 mm 以上, 人工瞳孔设定为 4 mm, 嘱患者固视视标, 手柄调整使受试者被测眼清晰聚焦于屏幕上, 三次连续测量, 记录调制传递函数截止频率(modulate transfer function cutoff, MTF cutoff)、斯特列尔比(Strehl ratio, SR)等指标, 取其平均值进行相关统计学分析。

2.4.3. 问卷调查

参照美国国家眼科研究所屈光不正生存质量量表(NEI-RQL-42)、视功能指数量表(VF-14)设计[3] [4], 术后 3 个月调查患者视觉不良症状(主要包括眩光、光晕、视物困难等)、戴镜情况及对手术疗效的满意度三项内容。

2.5. 统计学方法

采用 SPSS 19.0 软件包对数据进行统计学分析。所有的计量资料均以平均值±标准差($\bar{x} \pm s$)形式表示,且均符合正态分布。计数资料性别、眼别、视觉不良症状发生率、脱镜率比较采用 χ^2 检验, 计量资料视力、OQAS 参数结果等比较采用 t 检验。以 $P < 0.05$ 为差异有统计学意义。

3. 结果

3.1. 视力

术后 3 月 A 组裸眼中距离、近距离视力, 最佳矫正远视力下的中距离、近距离视力均高于 B 组, 差异有统计学意义($P < 0.05$); A 组裸眼及矫正远视力高于 B 组, 但差异无统计学意义($p > 0.05$); A 组裸眼远、中、近视力低于 C 组, 差异无统计学意义($P < 0.05$)。见表 1。

3.2. 客观视觉质量指标

术后 3 月, A 组客观视觉质量指标 MTF cutoff (36.36 ± 6.93)较 B 组(37.33 ± 5.85)有降低趋势, SR、100%、20%、9%OVs 较 B 组有升高趋势, 但两组差异无统计学意义($P > 0.05$); A 组客观视觉质量指标 MTF cutoff、SR、100%、20%、9%OVs 较 C 组有降低趋势, 差异无统计学意义($P > 0.05$)。见表 2。

3.3. 主观视觉质量问卷调查情况

术后 3 个月, 三组均有少数患者出现眩光、光晕等视觉不良症状出现, A 组眩光、光晕的发生率略高于 B 组; 三组患者术后 3 月的脱镜率分别为 90%、32%、100%, A、B 两组相比脱镜率差异有统计学意义($P < 0.05$), 其中 A 组 2 名患者主诉仅是偶尔视近戴镜, 无全程戴镜。绝大多数患者对此次手术效果表示满意, 愿意另眼再次选择同种类型人工晶体。见图 1。

Table 1. Summary of the postoperative visual acuity results in the analyzed sample

表 1. 三组患者视力比较

分组	裸眼远视力	裸眼中视力	裸眼近视力	最佳矫正远视力	远矫下的中视力	远矫下的近视力
A	0.97 ± 0.08	0.90 ± 0.11	0.76 ± 0.02	0.98 ± 0.09	0.90 ± 0.13	0.74 ± 0.02
B	0.90 ± 0.10	0.64 ± 0.07	0.51 ± 0.09	0.92 ± 0.08	0.54 ± 0.07	0.35 ± 0.08
C	1.04 ± 0.07	0.97 ± 0.10	0.81 ± 0.01	1.05 ± 0.06	0.95 ± 0.09	0.80 ± 0.03
P ^{AB}	0.053	0.00	0.00	0.074	0.00	0.00
P ^{AC}	0.730	0.148	0.103	0.102	0.176	0.113

注: A 组: 高度近视三焦点组; B 组: 高度近视单焦点组; C 组: 正视三焦点组。

Table 2. The comparison of the objective visual quality results

表 2. 三组患者客观视觉质量比较

分组	MTF cutoff	SR	OSI	100% OV _s	20% OV _s	9% OV _s
A	36.36 ± 6.93	0.20 ± 0.05	1.70 ± 0.79	1.20 ± 0.24	0.84 ± 0.20	0.52 ± 0.14
B	37.33 ± 5.85	0.18 ± 0.05	1.45 ± 0.45	1.12 ± 0.29	0.79 ± 0.23	0.45 ± 0.17
C	38.10 ± 9.54	0.23 ± 0.09	1.39 ± 0.51	1.30 ± 0.43	0.96 ± 0.29	0.59 ± 0.21
P ^{AB}	0.68	0.435	0.508	0.424	0.236	0.245
P ^{AC}	0.64	0.362	0.712	0.447	0.126	0.231

注: A 组: 高度近视三焦点组; B 组: 高度近视单焦点组; C 组: 正视三焦点组。

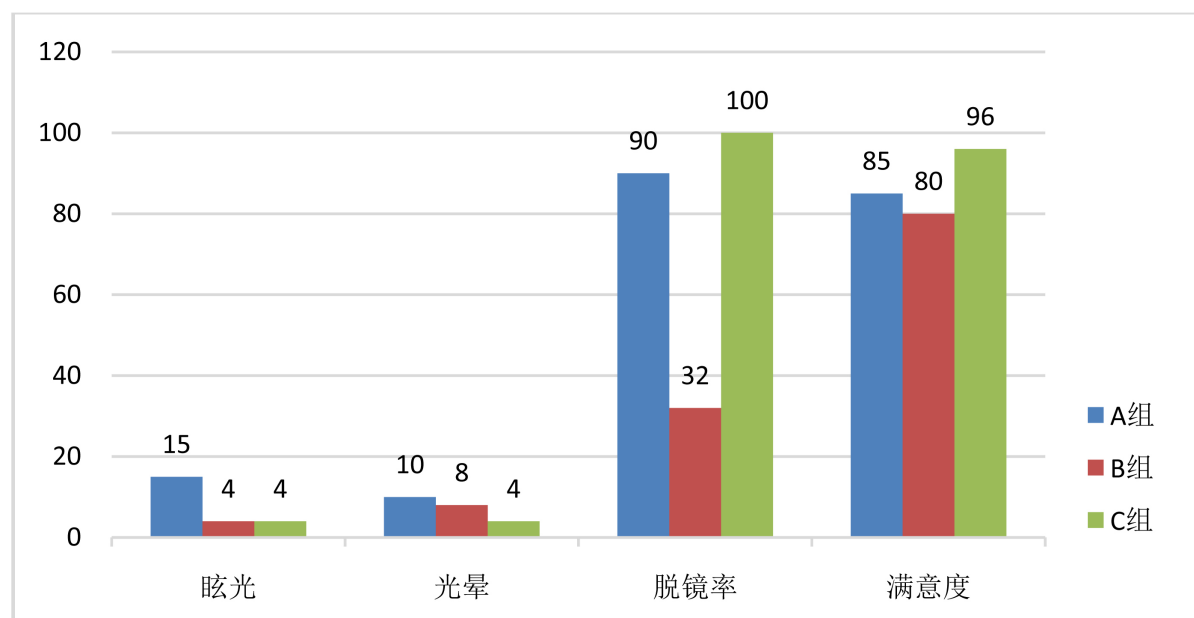


Figure 1. The results of subjective questionnaire survey (%)

图 1. 术后 3 月三组患者调查问卷情况(%)

4. 讨论

高度近视患者易于发生白内障。高度近视合并白内障特点为以核性白内障为主，晶体核及囊袋大，皮质多[5]，早期即可对视力或屈光度产生影响，严重影响患者生活质量。随着屈光性白内障的发展，设计巧妙、功能各异的人工晶体层出不穷。三焦点人工晶体弥补了单焦点人工晶体的视中、视近的不足，患者术后眼镜依赖程度显著降低，提高了患者视觉质量。近年来，国内外已有多篇关于三焦点人工晶体植入术的患者术后获得良好的远、中、近视力的研究报道[2] [6] [7] [8]。随三焦点人工晶体在临床上得到越来越广泛的应用，其亦在部分高度近视合并白内障患者中使用，但关于其临床效果的报道较少。

本次的研究结果显示，三组患者裸眼远视力均在 0.8 以上，组间差异无统计学意义($P > 0.05$)；但 A 组裸眼中、近视力，远视矫正下的中、近视力均较 B 组显著提高，差异有统计学意义($P < 0.05$)。这说明三焦点人工晶体能为高度近视患者提供良好的全程视力，患者术后 3 个月远中近视力及屈光度可达术前预期的屈光矫正度，手术的可预测性好。A、C 组患者术后 3 月的远中近视力均较满意，与以往研究结果一致[6] [7]。A 组患者术后远中近视力略低于 C 组，但差异无统计学意义。可能由于高度近视眼轴延长，引起脉络膜血管拉伸、变薄和退行性改变，进而导致视网膜脉络膜异常病变，影响视力[9]。Moreno 等研究表明，黄斑中心凹的脉络膜厚度与视力呈负相关，高度近视眼脉络膜厚度与眼轴长度相关程度最高[10]。

客观视觉质量可以通过 MTFcutoff, Strehl ratio 及 100%、20%、9%VA 等指标进行量化[11] [12]。OQAS 直接采集 PSF 图像，转化为 MTF 曲线。本研究中，客观视觉质量的评估结果显示，A、B 两组间 MTFcutoff、Strehl ratio 及 100%、20%及 9%OVs 未表现出显著性差异，A 组患者 100%、20%及 9%OVs 低于 B 组，可能是由于三焦点人工晶体特殊的光学设计，将光线以 5:2:3 的比例不对称分布到远、中、近不同的焦点，导致投射在视网膜上的光能损失，造成了对比敏感度的下降，但两组间差异无统计学意义，说明三焦点相较于单焦点人工晶体并不会显著减弱高度近视患者的客观视觉质量。A、C 两组患者 OQAS 光学质量参数和不同对比度视力均差异无统计学意义，说明通过 OQAS 评估，三焦点植入术后患者具有较为稳定

的视觉质量。

三组患者术后光晕眩光均有发生, A 组眩光光晕的发生率高于 B 组和 C 组, 原因可能是由于光能量的远近均等分配和部分丢失导致成像质量较差; 高度近视患者囊袋较大, 相对于正常患者人工晶体稳定性稍差, 人工晶体的位置和功能性偏斜可能导致眩光光晕等不良视觉的产生[13]。对眼镜的依赖程度上, A、C 组患者的脱镜率远高于 B 组, 其中 A 组有 2 名患者主诉仅是偶尔视近戴镜, 脱镜率与术前的屈光状态和阅读习惯有关, 既往研究表明, 部分术前高度近视患者在近视力良好的情况下依然习惯戴镜。

综上所述, 高度近视合并白内障的患者, 相较于单焦点人工晶体, 术中植入三焦点人工晶状体能获得较好的远中近视力和视觉质量以及较高脱镜率, 明显改善患者生活质量。

参考文献

- [1] 杨平, 王凤云, 付立红, 等. (2017) 白内障摘除手术治疗高度近视白内障患者疗效的相关因素分析[J]. 国际眼科杂志, 17(7): 1374-1377.
- [2] Mojzis, P., Kukuckova, L., Majerova, K., Liehneova, K. and Pinero, D.P. (2014) Comparative Analysis of the Visual Performance after Cataract Surgery with Implantation of a Bifocal or Trifocal Diffractive IOL. *Journal of Refractive Surgery*, **30**, 666-672. <https://doi.org/10.3928/1081597X-20140903-06>
- [3] Pérez-Cambrodí, R.J., Blanes-Mompó, F.J., García-Lázaro, S., et al. (2013) Visual and Optical Performance and Quality of Life after Implantation of Posterior Chamber Phakic Intraocular Lens. *Graefe's Archive for Clinical and Experimental Ophthalmology*, **251**, 331-340. <https://doi.org/10.1007/s00417-012-2041-5>
- [4] Perea-Milla, E., Vidal, S., Briones, E., et al. (2011) Development and Validation of Clinical Scores for Visual Outcomes after Cataract Surgery. *Ophthalmology*, **118**, 9-16.e3. <https://doi.org/10.1016/j.ophtha.2010.04.009>
- [5] Shimizu, K., Kamiya, K., Igarashi, A., et al. (2012) Intraindividual Comparison of Visual Performance after Posterior Chamber Phakic Intraocular Lens with and without a Central Hole Implantation for Moderate to High Myopia. *American Journal of Ophthalmology*, **154**, 486-494. <https://doi.org/10.1016/j.ajo.2012.04.001>
- [6] Shen, Z., et al. (2017) Clinical Comparison of Patient Outcomes Following Implantation of Trifocal or Bifocal Intraocular Lenses: A Systematic Review and Meta-Analysis. *Scientific Reports*, **7**, Article Number: 45337. <https://doi.org/10.1038/srep45337>
- [7] Carson, D., Hill, W.E., Hong, X. and Karakelle, M. (2014) Optical Bench Performance of AcrySof IQ ReSTOR, AT LISATri, and FineVision Intraocular Lenses. *Clinical Ophthalmology*, **8**, 2105-2113.
- [8] Kretz, F.T.A., Müller, M., Gerl, M., Gerl, R.H. and Auffarth, G.U. (2015) Binocular Function to Increase Visual Outcome in Patients Implanted with a Diffractive Trifocal Intraocular Lens. *BMC Ophthalmology*, **15**, 110.
- [9] Saw, S.-M., Gazzard, G., Shih-Yen, E.C. and Chua, W.-H. (2005) Myopia and Associated Pathological Complications. *Ophthalmic & Physiological Optics*, **25**, 381-391.
- [10] Moreno, S., Lugo, F.G., Duker, J.S. and Ruiz-Moreno, J.M. (2013) The Relationship between Axial Length and Choroidal Thickness in Eyes with High Myopia. *American Journal of Ophthalmology*, **155**, 314-319. <https://doi.org/10.1016/j.ajo.2012.07.015>
- [11] Joan, A., Meritxell, V., Juan, C., et al. (2010) Optical Quality and Intraocular Scattering in a Healthy Young Population. *Clinical and Experimental Optometry*, **94**, 223-229.
- [12] Xu, C.-C., Xue, T., Wang, Q.-M. and Zhou, Y.-N. (2013) Repeatability and Reproducibility of a Double-Pass Optical Quality Analysis Device. *PLoS ONE*, **10**, e0117587.
- [13] Amar Agarwal, M.F.F., Soosan Jacob, M.F.D., Ashok Kumar, M., et al. (2011) Angle Kappa May Play Important Role in Success of Multifocal IOLs. *Ocular Surgery News*, 18-19.

知网检索的两种方式：

1. 打开知网页面 <http://kns.cnki.net/kns/brief/result.aspx?dbPrefix=WWJD>
下拉列表框选择：[ISSN]，输入期刊 ISSN：2167-6542，即可查询
2. 打开知网首页 <http://cnki.net/>
左侧“国际文献总库”进入，输入文章标题，即可查询

投稿请点击：<http://www.hanspub.org/Submission.aspx>

期刊邮箱：hjo@hanspub.org