Hans Journal of Surgery 外科, 2025, 14(3), 36-42
Published Online July 2025 in Hans. https://www.hanspub.org/journal/hjs
https://doi.org/10.12677/hjs.2025.143005

Hans汉斯

七三丹联合金黄散治愈对口疮病案报告1例

尹向前

重庆市两江新区尹向前中医综合诊所中医科，重庆

收稿日期：2025年3月18日；录用日期：2025年7月2日；发布日期：2025年7月9日

摘　要

病史摘要：老年男性，平素喜冷饮，有饮酒和吸烟病史，精元不足，正气不固，容易感染外邪，正气内虚，外邪炽盛，病邪生于枕骨之下，风府穴处，颈后正中，前与口相对，故名“对口疮”。颈后可见一12 cm × 4 cm的创面，局部可见脓性渗出，有结痂，创面周围可见紫褐色肿胀，高于周围皮肤，局部皮温不高。无心悸胸闷、头昏头疼等不适，精神矍铄，食欲尚可，偏食冷饮，大便如常，有夜尿，睡眠欠佳，易醒梦多。舌质淡苔薄白、脉沉弦。对局部进行常规消毒后，将按照比例混合均匀配制好的七三丹和金黄散外擦局部，并专门对创面使用七三丹喷洒，每天2次换药，保持创面湿润，经过治疗后疮面痊愈。中医诊断：对口疮、正虚邪实。西医诊断：蜂窝组织炎。干预措施：1) 采用七三丹联合金黄散以拔毒提脓，化腐生肌，扶正祛邪。2) 原本计划配合内调中药，但患者拒绝内服中药，故而未开汤剂。3) 少吃生冷刺激的食物，保持好心情，少吃盒装牛奶，治疗期间不吃发物。保持大便通畅。疗效转归：治愈。

关键词

七三丹，金黄散，对口疮

A Case Report of Treating Carbuncle of the Nape with Qisan Dan Combined with Jin Huang San

Xiangqian Yin

Department of Traditional Chinese Medicine, Chongqing Liangjiang New District Yin Qian Traditional Chinese Medicine Clinic, Chongqing

Received: Mar. 18th, 2025; accepted: Jul. 2nd, 2025; published: Jul. 9th, 2025

Abstract

Summary of Case History: An elderly male, who usually prefers cold drinks, has a history of alcohol consumption and smoking. He has insufficient essence and qi deficiency, making him prone to

文章引用: 尹向前. 七三丹联合金黄散治愈对口疮病案报告 1 例[J]. 外科, 2025, 14(3): 36-42.
DOI: 10.12677/hjs.2025.143005

external pathogenic factors. With internal qi deficiency and external pathogenic factors being excessive, the disease originated beneath the occipital bone, at the Fengfu acupoint, at the posterior midline of the neck, facing the mouth, hence the name "Carbuncle of the Nape". A 12 cm × 4 cm ulcer can be seen at the back of the neck, with local purulent exudate and scab formation. There is purple-brown swelling around the ulcer, higher than the surrounding skin, and the local skin temperature is not elevated. There are no symptoms such as palpitations, chest tightness, dizziness, or headache. He is in good spirits, has a fair appetite, prefers cold drinks, has normal bowel movements, has nocturia, and has poor sleep with frequent awakenings and many dreams. His tongue is pale with a thin white coating, and his pulse is deep and taut. After routine disinfection of the local area, a mixture of Qisan Dan and Jin Huang San, prepared in the correct proportion and thoroughly mixed, was applied externally to the affected area. Additionally, Qisan Dan was specifically sprayed onto the ulcer surface. The dressing was changed twice a day to keep the ulcer moist. After treatment, the carbuncle of the nape healed. TCM Diagnosis: Carbuncle of the nape, deficiency of the body and excess of pathogenic factors. Western Medicine Diagnosis: Cellulitis. Intervention Measures: 1) Applied Qisan Dan combined with Jin Huang San to draw out toxins, promote pus discharge, remove necrotic tissue and promote new tissue growth, and to strengthen the body and eliminate pathogenic factors. 2) Originally planned to combine with internal traditional Chinese herbal medicine, but the patient refused to take it internally, so no decoction was prescribed. 3) Avoid eating raw, cold and irritating foods, maintain a good mood, reduce consumption of boxed milk, and avoid eating foods that may cause allergic reactions during the treatment period. Keep the bowels moving smoothly. Clinical Outcomes: Cured.

Keywords

Qisan Dan, Jin Huang San, Carbuncle of the Nape

Copyright © 2025 by author(s) and Hans Publishers Inc.
This work is licensed under the Creative Commons Attribution International License (CC BY 4.0).
http://creativecommons.org/licenses/by/4.0/
Open Access

1. 引言

对口疮为病名出自《疮疡经验全书》卷二，病邪生于枕骨之下，风府穴处，颈后正中，前与口相对，故名对口疮。亦有书籍记载“痈之大者名曰发”，与此证也相似，与现代医学讲述的“蜂窝组织炎”相对应。其病因由于营养不良、糖尿病、心力衰竭、肾炎、低蛋白血症、严重的泛发性皮肤病药物滥用及长期使用糖皮质激素等因素，导致患者免疫力低下或颈部皮肤受损，引起颈后皮肤遭受金黄色葡萄球菌感染，感染顺着阻力小的皮下组织蔓延，再沿深筋膜向外扩展，向上传入毛囊群，从而在颈后形成多个脓头的痈，即对口疮[1]。对口疮初期主要表现为颈后皮肤出现小片皮肤硬肿、色暗红，中间可见数个凸出点或脓点，疼痛较轻，可能出现畏寒、发热、食欲缺乏和全身不适等全身症状[2]。随后病情进展，皮肤硬肿范围扩大，周边呈现浸润性水肿，局部淋巴结肿大，疼痛加剧，全身症状加重。随着脓点变大、增多，病变部位可破溃出脓，皮肤坏死脱落，表现为蜂窝状疮口。病变皮肤因组织坏死可呈紫褐色，但由于肉芽组织增生较少，局部创面很难自行愈合[3]。本案例中患者系老年男性，体型消瘦，长期饮酒吸烟，偏食冷饮，间断使用激素类平喘药，病位在颈后风府穴周围，伴有疼痛，影响睡眠，采用升丹制剂七三丹和金黄散膏(金黄散和医用凡士林混合)联合外治，后创面完全愈合。此法操作简单，临床效果显著，值得推广借鉴。

2. 临床资料

2.1. 病史资料

1) 一般信息

周某，男，85 岁，北京人，长居重庆，从事古建筑设计和维护工作。2023 年 10 月 9 日来我处就诊。

2) 病史摘要

主诉：颈后疮疡 1 月余。

现病史：1 月前无明显诱因出现颈后红肿，逐步蔓延成条索样，局部可见少许渗出，触痛不明显，无明显心悸胸闷、头昏乏力等不适，精神状态尚可，随后在社区医院检查血常规提示大致正常，给予常规消毒换药 3 次效果不佳，未行渗出物细菌培养，未在医院继续诊治。后发现颈后疮疡越来越宽，影响夜间睡眠，时有疼痛，但程度较轻，创面一直未愈合，局部可见结痂，但依旧有渗出。今经朋友介绍前来我处就诊。

刻下症：颈后可见一 12 cm × 4 cm 的创面，局部可见脓性渗出，有结痂，创面周围可见紫褐色肿胀，高于周围皮肤，局部皮温不高。无心悸胸闷、头昏头疼等不适，精神矍铄，食欲尚可，偏食冷饮，大便如常，有夜尿，睡眠欠佳，易醒梦多。舌质淡苔薄白、脉沉弦。

既往史：无结核等传染病史，无家族遗传病史。无高血压、糖尿病、冠心病病史，既往有慢阻肺病史 30 余年，动则喘累，平息后缓解，平素有间断使用激素类平喘药。饮酒 50 余年，每天饮酒不定量，有吸烟病史 50 余年，每天约 5~10 根不等。无食物药物过敏史，无手术病史，无输血史，无冶游史。28 岁结婚，丧偶，育有 1 子。父母已故。

2.2. 体格检查

体温 36.8℃，呼吸 18 次/分，心率 73 次/分，血压 113/66 mmHg，血氧饱和度 95%。体型偏瘦，精神矍铄，言语清晰，步态如常。浅表淋巴结未扪及肿大。双肺呼吸音粗，未闻及干湿啰音及哮鸣音，心界正常，心率 73 次/分，律齐，未闻及病理性杂音。腹部软，无压痛反跳痛肌紧张，肝脾未扪及肿大。双下肢无水肿。颈后可见一 12 cm × 4 cm 的创面，局部可见脓性渗出，有结痂，创面周围可见紫褐色肿胀，高于周围皮肤，局部皮温不高。

四诊信息：体型偏瘦，精神矍铄，言语清晰，步态如常。颈后可见一 12 cm × 4 cm 的创面，局部可见脓性渗出，有结痂，创面周围可见紫褐色肿胀，高于周围皮肤，局部皮温不高。无心悸胸闷、头昏头疼等不适，食欲尚可，偏食冷饮，大便如常，有夜尿，睡眠欠佳，易醒梦多。舌质淡苔薄白、脉沉弦。

2.3. 辅助检查

20230915 社区服务中心血常规提示 WBC 6.5 × 109/L，Hb 130 g/L。

2.4. 中西医诊断及诊断依据

中医诊断：对口疮、正虚邪实。

中医诊断标准：此症生于枕骨之下，风府穴处，处于颈后正中，前与口相对，故名对口疮。起初如条索样红肿，无渗出，后逐步蔓延条索样可见脓性渗出，局部红肿尤甚，边缘可见紫褐色肿胀，局部皮温如常。结合病史及发病部位得知，与传统医学所述的“对口疮”相应。

患者系老年男性，平素喜冷饮，有饮酒和吸烟病史，间断使用激素类平喘药，其精元不足，正气不固，容易感染外邪，正气内虚，外邪炽盛，病邪生于枕骨之下，风府穴处，颈后正中，前与口相对，故名对口疮。结合病史及舌质淡苔薄白、脉沉弦，考虑证型为正虚邪实。

西医诊断：蜂窝组织炎。

西医诊断标准：对口疮相当于现在的蜂窝组织炎，因为是对着口部，所以又叫对口疮。蜂窝组织炎主要的症状是红肿热痛，一旦发生红肿热痛就要考虑蜂窝组织炎。一般情况下主要表现于颈项部的感染，

可能表现为颈项部痈，是要完善局部的彩超检查，明确诊断。

如果是已经形成脓肿的话，可能需要尽早进行切开引流，一般是由于细菌感染所导致的，是由于细菌感染所导致的多个毛囊的深部感染，治疗上需要加强抗感染治疗，需要及早联合大剂量的应用有效的抗生素治疗。如果形成脓肿的话，需要及早进行切开引流，控制感染病灶，正确处理局部感染。

2.5. 干预措施

1) 采用七三丹联合金黄散以拔毒提脓，化腐生肌，扶正祛邪。
2) 原本计划配合内调中药，但患者拒服中药，故而未开汤剂。
3) 少吃生冷刺激的食物，保持好心情，少吃盒装牛奶，治疗期间不吃发物。保持大便通畅。

2.6. 病情变化与转归

1) 初诊：2023 年 10 月 9 日。颈后可见一 12 cm × 4 cm 的创面，局部可见脓性渗出，有结痂，创面周围可见紫褐色肿胀，高于周围皮肤，局部皮温不高。无心悸胸闷、头昏头疼等不适，精神矍铄，食欲尚可，偏食冷饮，大便如常，有夜尿，睡眠欠佳，易醒梦多。舌质淡苔薄白、脉沉弦。见图 1。

Figure 1. Photo taken at the first visit (20231009)
图 1. 第一次接诊时照片(20231009)

处置：对局部进行常规消毒后，将按照比例混合均匀配制好的七三丹和金黄散外擦局部，并专门对创面使用七三丹喷洒。

2) 二诊：2023 年 10 月 10 日。局部创面有收敛的迹象，渗出物较前减少，红肿有改善。见图 2。

Figure 2. Photos taken during the second visit (20231010)
图 2. 第二次接诊时照片(20231010)

处置：对局部进行常规消毒后，继续用配制好的七三丹和金黄散外擦局部，并专门对创面使用七三丹喷洒。

3) 三诊：2023 年 10 月 22 日。创面基本已结痂，周围红肿基本消退，未再有渗出。见图 3。

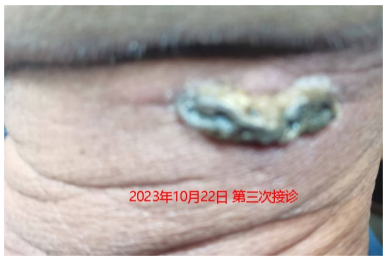

Figure 3. Photos taken during the third visit (20231022)
图 3. 第三次接诊时照片(20231022)

处置：建议继续外擦七三丹和金黄散，对局部进行湿润化处理。

4) 四诊：2024 年 4 月 4 日。对口疮基本痊愈。局部皮肤干燥，充血有皮屑。见图 4。

Figure 4. Photos taken during the fourth visit (20240404)
图 4. 第四次接诊照片(20240404)

3. 临证体会

对口疮是一种由金黄色葡萄球菌引起的感染病，一般会发生在患者的颈部。患有糖尿病、艾滋病以及营养不良、皮肤不洁的人群，患病几率会高一些。对口疮西医称之为蜂窝组织炎，常常由皮肤感染引起。对口疮患者常并发脓肿，甚至引起脓毒血症。局部出现红、肿、热、痛是所有发炎最初的症状，一旦引发蜂窝组织炎就不止如此，开始会出现局部灼热感及压痛现象，局部会有水肿、红斑的情形。同时也会有发烧、畏寒、全身倦怠、头痛或关节痛等。对口疮的治疗是外科切口排脓，口服抗菌素治疗。

本案例系老年男性，平素喜冷饮，有饮酒和吸烟病史，精元不足，正气不固，容易感染外邪，正气内虚，外邪炽盛，病邪生于枕骨之下，风府穴处，颈后正中，前与口相对，故名对口疮。在整个治疗过程中虽然没有加用抗生素，但所使用的中医丹药七三丹和散剂金黄散是具有消炎抑菌的作用。

七三丹以熟石膏 7 份、升丹 3 份进行配制，上为细末，掺于疮口上，或用药线蘸药插入疮中。升丹都是用升华的方法制得，其性状、功能、用法亦大致相同。《医宗金鉴·外科心法要诀》所载红升丹的处方由朱砂、雄黄、水银、火硝、白矾、皂矾组成并载有详细的炼制方法。其炼制方法大致分以下步骤：造胎，即将药物研细放入铁锅内，加热使之熔化结块紧贴于锅底成为“丹胎”；再将一瓷碗覆盖于铁锅盖住丹胎，用桑皮纸、盐水、石膏粉将碗与锅的缝隙填塞密封，上填河砂使仅露出碗底；将锅移置火炉上

加热烧炼；烧炼毕，取结于碗底红色和橘黄色的结块即为升丹[4]。

升丹的主要化学成分为氧化汞，不溶于水和酒精。其药理对细菌、病毒、螺旋体等病原体有强大的抑杀作用。目前升丹仅外用以治疗皮肤疮疡。《医宗金鉴》言：“此丹治一切疮疡溃后，拔毒去腐，生肌长肉，疮口坚硬，肉黯紫黑，用丹少许，鸡翎扫上立刻红活”。

尽管升丹主要用于外用，但其成分仍可通过皮肤吸收进入体内。长期或大量使用可能导致汞在体内蓄积，引发中毒。使用升丹后，患者可能会感到用药部位热、辣痛，出现发红、皮肤纹理增粗、毛囊肿大等异常现象，偶有发烧，体温可达 38℃以上。如果出现对升丹成分过敏的话，可以选择中药替代品：一些具有类似功效但无毒性的中药可以作为替代。例如，某些具有清热解毒、化腐生肌作用的中药组合，如乳香、没药、龙骨、血蝎、熟石膏、香白芷、冰片等，可以用于治疗伤口长期不愈合等问题。也可以用现代医学替代品：在现代医学中，有许多抗菌药物和促进伤口愈合的药物可供选择。例如，抗生素可用于控制感染，生长因子可用于促进组织修复。同时，也可以采用中西医结合方案：在某些情况下，可以采用中西医结合的方法，结合中药的辅助作用和现代医学的高效治疗手段。在使用七三丹或升丹时，应严格遵循专业医生的指导，避免长期或大量使用，以降低潜在风险。同时，对于汞过敏者或有其他禁忌症的患者，应考虑使用替代方案。

金黄散按照《医宗金鉴》组方：大黄、黄柏、姜黄、白芷各 2500 克，南星、陈皮、苍术、厚朴、甘草各 1000 克，天花粉 5000 克，研细末备用，将医用凡士林 8/10、金黄散 2/10 调匀制膏。金黄散主要的功效在于清热祛湿、散瘀化痰、止痛消肿，多用于疮疡阳证。

将制备好的金黄散膏取 100 克，七三丹 3 克进行混合调匀，外擦患处，每天 2 次，局部可用纱布覆盖，以免对衣物污染。每天对局部创面喷洒少许纯七三丹。

对口疮为病名出自《疮疡经验全书》卷二，即脑疽[5]。脑疽为生于脑后发际正中的有头疽。出《集验背疽方》。又名对口、对口发、对口疮、对口疽、对口疔、对口痈、脑漯、落头疽、项疽、项中疽、脑后发、脑痈、大疽；其虚证又称为脑烁。患部系督脉、膀胱经之循行处，多因膀胱经湿热邪毒上壅或阴虚火炽，热邪上乘所致。由于头为诸阳之会，脑为髓海，疽发之后，毒邪内陷，易伤脑髓，致神志昏愦而成险证。治宜清热疏风，解毒活血。可用仙方活命饮、黄连解毒汤等；外用金黄膏贴敷，腐肉不去用九黄丹或五五丹；若疮面大，腐肉难脱，则应手术切除，腐去用生肌散或生肌玉红膏[5]。初起疮形平塌，根形漫肿，色晦暗，不甚疼痛，成脓迟，脓质清稀，神疲少食，面色无华，脉数无力，舌绛或淡者属虚证。若偏于阴虚者，内服竹叶黄芪汤；若气血双虚者，内服托里消毒散；外治法同实证，同时可加桑柴火烘法。有的文献记载本证患部忌灸及热烘法。但当急灸足三里穴 5 壮，气海穴 3~7 壮，仍服凉血化毒药；或以骑竹马灸法灸之[5]。

中医药治疗蜂窝织炎主要通过以下几个方面发挥作用：1) 清热解毒：蜂窝织炎多因外感邪毒引起，如风热之邪入里化火，或湿热蕴结肌肤。中医药通过清热解毒的药物，如金银花、连翘、蒲公英等，抑制炎症反应，减轻局部红肿热痛。2) 活血化瘀：中医药中的活血化瘀药物可以改善局部血液循环，促进炎症吸收，减少组织坏死 3) 利湿消肿：对于湿热下注型蜂窝织炎，中医药通过利湿消肿的药物，如萆薢、薏苡仁等，减轻局部水肿。4) 增强免疫：中医药还可以通过调节机体的免疫功能，增强机体对病原体的抵抗力。

蜂窝织炎的中医辨证需结合病因、症状综合分析，常见证型及治疗方法如下：1) 风火上壅：患处肿胀不适，迅速结块，灼热疼痛，逐渐扩大。治以疏风清热，消肿解毒，方用普济消毒饮加减。2) 肝脾火郁：胸胁、腋部局部肿胀，红肿灼热，疼痛剧烈。治以清肝解郁，软坚散结，方用丹栀逍遥散加减。3) 热毒炽盛：多发于上肢，红肿结块，红肿灼热，疼痛剧烈。治以清热解毒，和营消肿，方用仙方活命饮加减。4) 湿热下注：发于下肢，疼痛，皮肤发红或锨红光亮，压痛明显。治以清热利湿，解毒，方用萆薢

渗湿汤加减。

对口疮通常是由于细菌感染或患者营养不良导致的。在发病早期会使患者出现皮肤肿胀、局部发红、食欲减退等症状，如果患者不及时进行治疗，随着病情的不断加重，对口疮还容易导致患者出现菌血症、脓毒血症等多种并发症，对身体健康造成不利影响。所以，如果患者出现了对口疮的情况，就要及时去医院进行相关检查，平时也要多注意休息，及时戒烟戒酒。

在临床实践中，需要根据患者的具体情况进行辨证论治：初期：选择疏风清热、行瘀活血的方法，如仙方活命饮加减。成脓期：使用透脓的方法治疗，如透脓散加减。溃后期：根据患者气血虚损情况，选择四物汤、四君子汤或八珍汤加减。此外，还可以结合外治疗法，如使用金黄散或玉露散外敷，若已成脓，应及时切开排脓。

中医药治疗蜂窝织炎具有多方面的机制，通过辨证论治可以针对不同患者的具体情况进行个体化治疗，从而提高治疗效果。

患有对口疮之后，患者通常会在颈部后面皮肤出现发红、肿胀、疼痛的现象，随着病情的发展还会出现流脓、头痛、发热的症状。如果得不到及时有效的治疗，还可能会引发菌血症等并发症，对患者的工作生活造成严重的影响。

七三丹的主要成分是熟石膏和升丹，具有提脓祛腐的功效。金黄散则由多种中药材组成，具有清热解毒、消肿止痛的作用。在治疗过程中反复与患者进行沟通交流病情，取得患者的基本信任，并坚持采用此法治疗，持之以恒方能奏效[4]。

本案例创面愈合的关键在于采用了外用升丹制剂七三丹拔毒提脓化腐生肌，清除阻碍创面修复的腐，并为生肌创造条件；调和金黄散以祛湿解毒、消肿止痛，促进局部微循环而达到疮面愈合。结合临床使用经验，丹药的配制十分关键，临床效果显著，尤其对于皮肤疮疡类疾病的治疗更为显著，操作简单易行，更值得在基层社区进行推广。

参考文献

[1] 吴志华, 史建强, 李定. 皮肤性病诊断与鉴别诊断[M]. 北京: 科学技术文献出版社, 2018: 140-141.

[2] 古仕明. 外科护理学[M]. 北京: 中国医药科技出版社, 2019: 75-76.

[3] 王宝玺. 中华医学百科全书: 临床医学皮肤病学[M]. 北京: 中国协和医科大学出版社, 2017: 91.

[4] 尹向前. 七三丹结合艾灸和中药治愈顽疮病例报告 1 例[DB/OL]. 2022-01-01. http://cccl-tcm.cacm.org.cn/thesisDetails?columnId=77890739&Fpath=home&index=0&lang=zh, 2022-03-10.

[5] 李经纬, 等, 主编. 中医大词典-2 版[M]. 北京: 人民卫生出版社, 2004: 554, 582, 1456.