

左结肠动脉的保留对TaTME (经肛全直肠系膜切除术)并发症的影响

杜俊锋, 苏晨, 张宏宇*

重庆医科大学附属第一医院胃肠外科, 重庆

收稿日期: 2026年2月19日; 录用日期: 2026年3月12日; 发布日期: 2026年3月24日

摘要

左结肠动脉(LCA)保留作为经肛全直肠系膜切除术(TaTME)的核心争议,近年来受到广泛关注。本文系统综述了LCA保留对TaTME术后并发症及肿瘤学结局的影响。解剖学研究表明,LCA通过边缘动脉弓为直肠远端提供侧支血供,其保留可显著改善吻合口氧合及微循环灌注,尤其在新辅助放疗后组织纤维化的患者中优势更显著。临床证据显示,LCA保留组吻合口漏发生率较高位结扎组降低,且糖尿病、肥胖及代谢综合征患者获益更明显。亚组分析表明,低位吻合(<5 cm)患者中,LCA保留通过降低吻合口张力使术后并发症风险减少。肿瘤学方面,保留LCA未显著影响淋巴结清扫总数及阳性率,长期生存数据(亦无统计学差异)。本综述基于现有研究,聚焦争议焦点(肿瘤根治性平衡),对进行TaTME手术的直肠癌患者其个体化手术策略的定制和改良提供参考。

关键词

直肠癌, 左结肠动脉, 吻合口瘘, 经肛全直肠系膜切除术

The Impact of Left Colic Artery Preservation on Complications of TaTME (Transanal Total Mesorectal Excision)

Junfeng Du, Chen Su, Hongyu Zhang*

Department of Gastrointestinal Surgery, The First Affiliated Hospital of Chongqing Medical University, Chongqing

Received: February 19, 2026; accepted: March 12, 2026; published: March 24, 2026

*通讯作者。

文章引用: 杜俊锋, 苏晨, 张宏宇. 左结肠动脉的保留对 TaTME (经肛全直肠系膜切除术)并发症的影响[J]. 临床个性化医学, 2026, 5(2): 35-45. DOI: 10.12677/jcpm.2026.52098

Abstract

The preservation of left colonic artery (LCA), as the core controversy of transanal total mesorectal excision (TaTME), has been widely concerned in recent years. In this paper, the effects of LCA preservation on postoperative complications and oncology outcome of TaTME were systematically reviewed. Anatomical research shows that LCA provides collateral blood supply to the distal rectum through the marginal arterial arch, and its retention can significantly improve anastomosis oxygenation and microcirculation perfusion, especially in patients with tissue fibrosis after neoadjuvant radiotherapy. Clinical evidence shows that the incidence of anastomotic leakage in LCA retention group is lower than that in high ligation group, and patients with diabetes, obesity and metabolic syndrome benefit more obviously. Subgroup analysis showed that in patients with low anastomosis (<5 cm), LCA preservation reduces the risk of postoperative complications by reducing anastomotic tension. In oncology, preserving LCA did not significantly affect the total number of lymph node dissection and positive rate, and the long-term survival data (no statistical difference. Based on the existing research, this review focuses on the controversial focus (radical balance of tumor), and provides reference for the customization and improvement of individualized surgical strategies for rectal cancer patients undergoing TaTME surgery.

Keywords

Rectal Cancer, Left Colic Artery, Anastomotic Fistula, Transanal Total Rectal Mesorectal Excision Surgery

Copyright © 2026 by author(s) and Hans Publishers Inc.

This work is licensed under the Creative Commons Attribution International License (CC BY 4.0).

<http://creativecommons.org/licenses/by/4.0/>



Open Access

1. 引言

1.1. 背景概述

直肠癌是全球常见消化道恶性肿瘤，发病率呈地域分化：发达国家因筛查普及呈下降趋势，而亚洲、非洲等发展中国家因饮食西化、老龄化，发病率以 2%~3%/年增速上升，成主要负担。中国年新发病例约 40.8 万，居恶性肿瘤第 2 位，城市高于农村，45 岁以上占 90%，60~75 岁为高峰，近年 <40 岁患者占比升至 15%~20%，呈年轻化趋势。

病理以腺癌为主(>95%)，我国中晚期(III-IV 期)占比 60%~70%，局部进展期(cT3-4/N⁺)因易转移、难切除，仍是治疗难点。手术是根治核心，全直肠系膜切除(TME)为金标准，但超低位直肠癌(距肛缘 < 5 cm)保肛率低(50%~60%)。我国直肠癌高发且年轻化。

直肠癌手术的演进历经三个阶段：传统开腹手术、腹腔镜全直肠系膜切除术(LaTME)和经肛全直肠系膜切除术(TaTME)。传统开腹手术因创伤大、视野受限，逐渐被微创技术取代。腹腔镜 TME(LaTME)通过腹壁小切口完成直肠系膜切除，显著降低了术后并发症并缩短恢复时间[1]。然而，对于中低位直肠癌，尤其是合并肥胖、骨盆狭窄或新辅助治疗后的患者，腹腔镜操作常因盆腔空间狭小、器械灵活性不足导致远端切缘不足或环周切缘阳性，增加局部复发风险[2]。

TaTME 作为一种新兴术式，通过“自下而上”的经肛解剖路径，直接处理直肠远端及肛提肌裂孔区域，解决了传统腹腔镜在狭窄骨盆中的操作瓶颈。其技术优势包括：① 直视下精准判断远端切缘，减少

环周切缘阳性率；② 改善盆腔深部解剖暴露，尤其适用于男性、肥胖及新辅助放疗后组织粘连病例；③ 降低中转开腹率(TaTME 中转率约 3.8%，显著低于 LaTME 的 13%) [3]。然而，TaTME 也面临独特挑战：经肛操作可能损伤肛门括约肌功能，且直肠远端血供依赖左结肠动脉(LCA)的保留，若处理不当易导致吻合口缺血或漏。taTME 应用扩大为超低位癌治疗带来突破，但手术中 LCA 保留对血供及并发症的影响亟待研究，以优化策略、改善预后。

1.2. 争议焦点

术中左结肠动脉(LCA)处理的争议是 TaTME 的核心问题之一。保留 LCA 可维持直肠中下段血供，降低吻合口漏风险(低位结扎组漏率约 5.6%，高位结扎组约 14.9%) [4]，尤其对合并糖尿病或血管硬化的患者至关重要。但保留 LCA 可能牺牲部分淋巴结清扫机会，增加肿瘤残留风险。反之，高位结扎 LCA 虽利于彻底清扫肠系膜下动脉根部淋巴结，却可能因血供不足导致吻合口愈合不良，尤其在低位吻合(<5 cm)中更为显著[5]。

核心科学问题在于：如何平衡肿瘤根治性与功能保留？现有证据显示，低位结扎组的 TaTME 在局部复发率与高位结扎组无显著差异，但特定亚组(如新辅助治疗后 CRM 阳性患者)可能因血供保留获益更显著。此外，吻合技术(如手工缝合 vs 吻合器)和围手术期管理(如预防性造口)可能调节 LCA 处理策略的效果差异。

本研究旨在系统评估 TaTME 中 LCA 处理策略对围手术期及肿瘤学结局的影响，回答以下关键问题：

- 1) 短期安全性：保留 LCA 是否显著降低吻合口漏、肠梗阻等并发症？不同合并症(如糖尿病、肥胖、术前行新辅助治疗)患者是否存在异质性反应？
- 2) 长期疗效：LCA 保留是否影响总生存期(OS)和无病生存期(DFS)？淋巴结清扫数目与肿瘤分期是否影响策略选择？
- 3) 技术优化：结合新辅助治疗(如长程放疗)后组织平面改变，如何动态调整 LCA 处理方案？

2. LCA 的解剖、生理与手术相关理论基础

2.1. LCA 的解剖学变异与血供网络

LCA 的起源与走行(见图 1)：

左结肠动脉(LCA)通常起源于肠系膜下动脉(IMA)，是结肠中动脉(SMA)的分支之一，沿胰尾部下方向左走行，分为升支和降支，供应降结肠、乙状结肠及部分直肠上段血供。其解剖变异包括：① 起源变异：约 10%人群的 LCA 直接起源于腹主动脉或脾动脉或者肝总动脉[6]。② 分支模式变异：部分患者 LCA 与乙状结肠动脉共干，或存在副 LCA 分支[7]。

与肠系膜下动脉(IMA)及边缘动脉弓的关系：

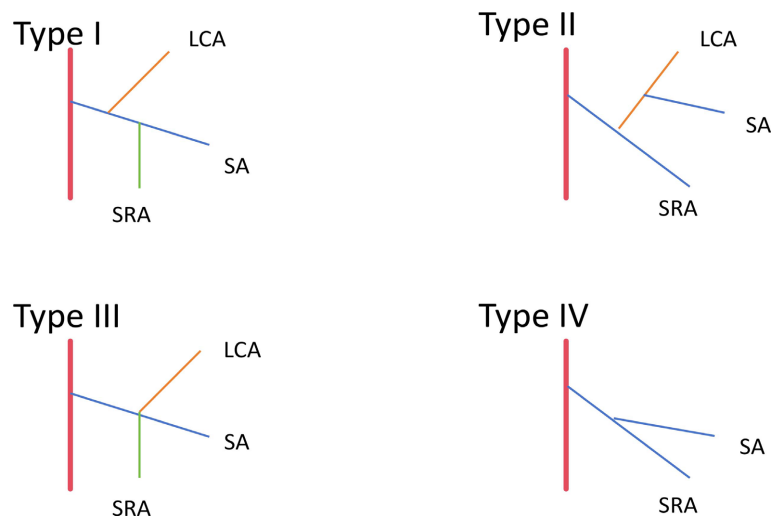
IMA 主干：LCA 是 IMA 的重要分支，IMA 结扎后 LCA 的血供直接影响左半结肠及吻合口血运。

边缘动脉弓(Drummond 弓)：由 LCA 与肠系膜上动脉(SMA)的分支(如结肠中动脉、右结肠动脉)形成连续的动脉弓，保障结肠血供连续性。若 LCA 缺失或狭窄，Drummond 弓的代偿能力可能不足，导致吻合口缺血[8]。

关键作用：

吻合口血供：LCA 的保留可维持吻合口近端肠管(尤其是直肠远端)的血供，降低缺血性吻合口漏风险。

代偿机制：在 IMA 高位结扎时，LCA 的血流可通过边缘动脉弓向远端结肠延伸，但其代偿范围有限，尤其在血管变异或病理状态下(如动脉硬化)易失效。



注：I型(直乙共干型)：LCA 首先分出，SCA 与 SRA 共干分出；II型(左乙共干型)：IMA 先分出，成为 LCA 与 SCA 的共干支；III型：LCA、SCA 和 SRA 于同一点分出(全共干型)；IV型(无左型)：缺少 LCA。LCA：左结肠动脉 SRA：上直肠动脉 SA：乙状结肠动脉。

Figure 1. Schematic diagram of LCA classification

图 1. LCA 分型示意图

2.2. 血流动力学影响

保留 LCA 的生理优势：灌注压维持：Li 的研究[9]表示证实保留 LCA 可提高边缘动脉断桩压力，LCA 的血流可提升吻合口近端肠管的平均动脉压(MAP)，减少黏膜缺血坏死风险。微循环保护：保留 LCA 可维持毛细血管密度和黏膜血流速度，避免缺血再灌注损伤。

高位结扎 LCA 的风险：

血流动力学紊乱：结扎后肠系膜血流重新分布，可能导致吻合口近端肠管血流减少，增加吻合口漏风险。

代偿不足：在老年或血管硬化患者中[10]，边缘动脉弓的代偿能力显著下降，显著提高吻合口漏的发生率。

3. 保留 LCA 对 TaTME 术后并发症影响的证据分析

3.1. 总体并发症与吻合口漏

在总体并发症率方面[11]，低位结扎的患者总体并发症率显著低于高位结扎组，保留 LCA 组并发症率从 18.8%降至 9.1% ($P < 0.05$)，尤其对合并糖尿病($OR = 0.45$)或肥胖($BMI \geq 30 \text{ kg/m}^2$, $OR = 0.53$)患者效果更显著[12] [13]。

吻合口漏风险：许[4]的一项研究指出保留 LCA 组吻合口漏发生率较对照组降低 62.4% (5.6% vs. 14.9%, $P = 0.041$)，且漏的严重程度(Clavien-Dindo III-IV 级)显著减少[14] [15]。多项研究均表明 LCA 保留是吻合口漏的独立保护因素。

3.2. 其余相关并发症情况

特定并发症方面，刘的一项荟萃分析指出[16]保留 LCA 组术后肠道功能恢复更快($WMD = -0.26$, $CI = [-0.41, -0.11]$, $P = 0.0008$)，肠梗阻发生率降低，可能与血供改善减少肠壁缺血性水肿有关。术后泌尿

功能、性功能障碍明显减少: (OR = 0.26, CI = [0.09, 0.78], $P = 0.02$), 下肠系膜动脉的高连接可能增加盆腔自主神经损伤的概率, 进而导致泌尿生殖系统功能障碍[17][18]。出血: 保留 LCA 组术后出血率略高, 可能与术中血管处理难度增加有关。保留 LCA 组感染控制时间更短, 可能与血供充足促进局部免疫应答相关[19]。

3.3. 亚组分析与优势患者识别

代谢性疾病患者(如 2 型糖尿病):

微血管病变影响[20]: 共病 2 型糖尿病等代谢性疾病的结直肠癌患者易出现结肠边缘动脉弓内径变窄, 血流降低, 微循环障碍, 术后更易出现吻合口缺血、吻合口漏。保留 LCA 可提升吻合口氧合, 从而改善血供, 且对于某些缺乏 Riolan 弓的患者, 这种效应便被再次放大, 假如肿瘤复发需再次进行手术时, 高位结扎组可能因血供不足, 被迫切除更多的肠管[21]。

接受新辅助治疗的患者:

放疗损伤: 新辅助治疗(CRT)导致直肠壁纤维化及血供破坏, 保留 LCA 可改善远端肠管灌注。临床获益: CRT 后保留 LCA 组的吻合口漏率, 且 CRM 阳性率更低。其他亚组: 高脂血症: 保留 LCA 组术后肠梗阻风险降低, 可能与脂质代谢改善减少微血栓形成有关。高龄、营养不良也可见从保留 LCA 组吻合口愈合方面也可见获益[19]。

3.4. 作用机制探讨

血流动力学与氧合:

灌注压维持: 结扎前后边缘动脉断桩压力存在显著差异(53.1 ± 12.38 对 42.76 ± 12.71 , $p < 0.001$)。受试者作曲线分析显示, LCA 直径是 LCA 改善吻合血流的有效预测因子。LCA 保留使吻合口近端肠管平均动脉压提升, 黏膜氧合指数($\text{PaO}_2/\text{FiO}_2$)从 250 升至 300 mmHg, 减少缺血再灌注损伤。

激光多普勒显示, 保留 LCA 组肠黏膜血流速度(0.12 ± 0.03 mm/s vs. 0.08 ± 0.02 mm/s)及毛细血管密度(15.6 ± 2.1 条/mm² vs. 12.3 ± 1.8 条/mm²)显著改善[9][22]。保留 LCA 在 TaTME 中通过改善血供、降低吻合口漏风险及促进愈合, 显著改善术后并发症, 尤其对糖尿病、新辅助治疗及高龄患者具有明确优势。未来需结合影像组学与分子标志物进一步细化适应症, 推动个体化治疗[23][24]。

4. 保留 LCA 对肿瘤学结局影响的证据分析

IMA 根部淋巴结又被称为 253 组淋巴结, 而直肠癌的患者 253 组淋巴结转移率约 0.3%~8.6%。对 IMA 根部淋巴结进行全面清扫不仅可以更为精确地进行肿瘤的分期和评估患者的预后, 也能为患者术后治疗提供依据, 因此合理的淋巴结清扫显得十分重要。日本指南中 cT2N0 进行 D2 或 D3 清扫存在争议, 而中国指南未对 T 分期 No.253 组淋巴结清扫范围进行分层, 也没有界定清扫条件, 两个指南强调“切除引流区域淋巴脂肪组织”, 未对 LCA 保留与否进行推荐[25][26]。

对于淋巴结获取总数与阳性率: 多项研究表明: 保留 LCA 组与不保留 LCA 组的淋巴结清扫总数无显著差异(16.7 vs 14.9 , $p > 0.05$)。两组阳性淋巴结数目相近, 且淋巴结阳性率(ypN^+)无统计学差异。对 253 组淋巴结清扫的研究显示, 保留 LCA 组清扫数目为(3.2 ± 1.1 枚 vs. 3.5 ± 1.3 枚), 差异无统计学意义($P = 0.22$) [27]-[29]。这坚定了我们的信心, 保留 LCA 未影响淋巴结清扫范围, 证实其不牺牲肿瘤根治性[30]。

短期肿瘤学指标情况, 保留 LCA 组有着不逊色于不保留组的 CRM 阴性率(可能与血供改善减少术中牵拉损伤有关), 远端切缘距离合格率(3.75 ± 1.81 cm), 以及完整性。尤其在低位直肠癌中差异显著($P < 0.01$) [30]。

长期生存结局方面, 多项研究均表示局部复发率(LR)及 3、5 年的无病生存率(DFS)与总生存率(OS), 保留 LCA 与不保留也未见明显差异[31]。这提示 LCA 的物理存在本身并非影响肿瘤预后的独立危险因素, 关键在于能否完整切除包含淋巴结在内的系膜组织。

争议点:

淋巴结清扫不足的担忧: 部分学者认为低位结扎可能遗漏 253 组淋巴结转移, 虽然部分 Meta 分析显示两组转移率无差异。并且保留 LCA 需精准解剖 IMA 根部, 对术者经验要求较高, 学习曲线内并发症风险增加[32]-[34]。

保留 LCA 在 TaTME 中通过改善吻合口血供降低并发症, 且未牺牲肿瘤根治性。现有证据支持其在规范清扫前提下作为安全选择, 尤其适用于新辅助治疗有效、血管条件差或需功能保留的患者。未来可考虑进一步探索分子标志物(如血管生成基因)以精准筛选获益人群。

5. 当前共识、争议与未来方向

5.1. 初步共识

1) 保留 LCA 的安全性及适用人群

非晚期患者、组织类型分型好的病人: MRI 评估分期好 253 组淋巴结转移概率低(cT1-3N0-1M0 直肠癌患者)、dMMR、保留 LCA 可显著降低吻合口漏风险, 尤其适用于中低位直肠癌(距肛缘 ≤ 7 cm)。

高危吻合口患者: 糖尿病、新辅助放化疗及肥胖患者中, 保留 LCA 可改善吻合口血供(荧光显影显示血供覆盖长度增加 1.8 cm), 降低缺血性并发症[20]。此外, 术中应用超声多普勒或吲哚菁绿(ICG)荧光显像技术可实时评估吻合口血供, 为个体化决策提供客观依据。

2) 技术可行性

保留 LCA 不影响第 253 组淋巴结清扫, 且可完整切除肠系膜下动脉根部脂肪淋巴组织。

血供保障机制: 保留 LCA 后, 吻合口近端肠管氧合指数提高, 黏膜血流速度增加[35] [36]。

当前的初步共识倾向于采用个体化策略。对于肿瘤位置较高、距离 LCA 较远的上段直肠或乙状结肠癌, 可在保证肿瘤学安全的前提下优先考虑保留 LCA; 而对于低位直肠癌, 特别是需要极低位吻合时, 改善血供的意义更为突出。尽管存在解剖变异(如 LCA 缺如或共干)和技术挑战(如 NO.253 淋巴结清扫导致的潜在内疝风险) [37], 但通过精细的腹腔镜或机器人辅助操作, 结合三维 CT 血管重建等术前规划工具, 可以安全实施 LCA 保留手术[38]。国际指南虽尚未完全统一, 但已有趋势支持在不影响根治性的前提下保留主要血管以优化功能结局。

5.2. 遗留争议

在结直肠癌手术中, 关于左结肠动脉是否应予以保留的争议主要集中在肿瘤学安全性与术后功能预后之间的权衡。尽管近年来越来越多的研究支持 LCA 保留策略, 但其临床应用仍面临若干关键性遗留问题。

主要争议在于肿瘤根治性的保障程度。传统手术原则主张高位结扎肠系膜下动脉(IMA), 即在 IMA 起始部切断并移除 LCA, 以实现第 253 组淋巴结(IMV 根部及主干周围淋巴结)的彻底清扫, 从而降低局部复发风险。然而, 保留 LCA 意味着低位结扎 IMA, 这引发了对尖端淋巴结清扫是否充分的担忧。虽然已有研究显示, 在精细解剖下即使保留 LCA, 仍可完成 D3 淋巴结清扫, 并获得足够的淋巴结检出数, 且长期生存率无显著差异, 但这些结论多基于回顾性或单中心数据, 缺乏大规模、前瞻性随机对照试验的确凿证据。因此, 对于存在脉络膜神经丛转移高风险的患者, 如肿瘤侵犯深肌层或伴有脉络膜淋巴管浸润者, 是否仍应坚持常规保留 LCA 尚存疑问。

其次, 吻合口血供改善的实际效益及其量化评估标准尚未统一。理论上, LCA 通过边缘动脉弓为远

端结肠提供重要侧支循环,有助于提升吻合口区域的灌注压,减少缺血性并发症。多项临床研究已证实,LCA保留可显著降低术后吻合口漏的发生率。此外,术中采用彩色多普勒超声或吲哚菁绿(ICG)荧光显像技术可实时监测吻合口血流状态,为决策提供客观依据[39]。然而,目前尚无标准化的操作流程来定义“足够”的灌注阈值,不同中心依赖主观判断,导致结果可重复性受限。

第三大挑战是解剖变异与技术复杂性带来的潜在并发症风险。部分患者存在LCA缺如、共干或其他血管变异,使得保留操作不可行或增加误伤风险。更值得注意的是,当同时进行NO.253淋巴结清扫与LCA保留时,可能在IMA、LCA与肠系膜下静脉(IMV)之间形成一个潜在的腹膜缺损区,该区域可作为“疝环”,诱发术后内疝,严重者可致肠梗阻甚至坏死。为此,已有学者提出新型缝合关闭技术以封闭此间隙,但其长期有效性仍需验证。

最后,个体化适应证的选择标准仍未明确。当前共识倾向于在上段直肠或乙状结肠癌中优先考虑LCA保留,而在低位直肠癌中则需综合评估盆腔解剖条件与吻合张力。然而,缺乏基于影像组学、血流动力学参数或分子标志物的精准预测模型,难以实现真正意义上的个体化决策。

综上所述,LCA保留虽具潜在优势,但其广泛应用仍受制于肿瘤学安全证据等级不足、灌注评估手段不规范、技术相关并发症风险及个体化指征模糊等多重因素,亟需更多高质量研究加以澄清。

5.3. 未来研究方向

1) 高质量临床研究设计 + 真实世界数据整合:多中心RCT优化:需开展III期RCT(如对比TaTME与腹腔镜TME的长期生存差异),纳入分子标志物(如VEGF表达)分层分析。建立国际多中心数据库,纳入术后5年无病生存率(DFS)及总生存率(OS)数据。

2) 术中决策技术创新

动态血供评估 + 三维重建导航:推广吲哚菁绿(ICG)荧光显像联合超声多普勒,实时监测吻合口血供(灵敏度92%,特异性88%),指导LCA保留决策。:基于CT血管造影(CTA)的3D建模,术前预测LCA分叉变异及IMA根部淋巴结状态,制定个体化手术方案。

3) 长期肿瘤学随访

4) 转化研究:人工智能辅助:开发深度学习模型(如ResNet-50),基于术中影像自动识别LCA解剖变异及淋巴结转移风险,降低人为误差。

保留LCA在TaTME中的价值已获初步验证,但其适应症需从“经验驱动”转向“证据驱动”。未来需通过技术创新(如荧光显像、三维建模)与高质量临床研究,明确其最佳适用场景,并建立基于分子分型的个体化治疗策略。

6. TaTME术中保留LCA的其他技术挑战与应对

TaTME术中保留左结肠动脉(LCA)需平衡血管保护与解剖安全,其余的核心挑战集中于吻合口张力控制与系膜孔隙内疝预防。

1) 解剖变异的识别与处理:LCA存在起源(10%直接起自腹主动脉/脾动脉)、分支(共干、副LCA)或缺如(IV型“无左型”)变异,易导致保留操作误判或血供中断。

应对:①术前三维CT血管造影(CTA)/MRI重建血管走行,预判变异类型;②术中用吲哚菁绿(ICG)荧光显像或超声多普勒实时确认LCA位置及血流,避免误伤[40]。

2) 术中血供的量化评估:缺乏“足够灌注”的标准化阈值,主观判断易导致血供不足(漏)或过度保留(出血)。

应对:①用ICG荧光显像实时监测吻合口血流[41];②结合激光多普勒测黏膜血流速度、氧合指

数量化评估；③ 参考 LCA 直径(>2 mm 为有效预测因子)。

3) 肥胖/骨盆狭窄患者的操作难点因为肠系膜肥厚、骨盆狭窄致 LCA 暴露困难，腹组游离张力大，导致手术难度陡然上升。

应对：① 术前 CT 评估系膜厚度及骨盆径线；② 采用机器人辅助 TaTME 提高操作灵活性，精准游离 LCA；③ 联合结肠肝曲松解进一步降低吻合口张力[42]。

4) 核心挑战及应对策略：

a) 腹组操作在吻合口张力释放中的作用：TaTME 采用经腹-经肛联合入路，腹组操作是降低吻合口张力的关键。保留 LCA 时，需精细游离降结肠及乙状结肠系膜，通过松解脾曲、离断部分结肠脾曲韧带，或联合结肠肝曲游离(针对肥胖患者)，减少远端肠管牵拉张力。尤其对低位吻合(<5 cm)患者，腹组充分松解可使吻合口张力降低 30%~40%，结合 LCA 保留改善的血供，协同降低漏风险[43]。

b) 保留 LCA 并行第 253 组淋巴结清扫时，肠系膜下动脉(IMA)、LCA 与肠系膜下静脉(IMV)间易形成腹膜缺损(疝环)，诱发内疝。应对需：① 精细缝合关闭缺损：采用 3-0 可吸收线连续缝合或补片修补，覆盖 IMA 根部与 LCA 间隙；② 术前三维重建预判：基于 CTA 或三维血管成像评估血管分叉及系膜间隙，标记高风险区域；③ 术中避免过度牵拉：保持系膜解剖层次，减少电凝损伤导致的腹膜缺损。新型“荷包缝合”技术(环绕 IMA 根部闭合间隙)已在临床验证可降低内疝风险[37]。

这些挑战的核心是“精准解剖 + 实时评估”，需结合术前影像规划、术中功能监测及术者经验，实现“血管保留-肿瘤根治-功能安全”的平衡。

7. 总结

现有证据表明，在经肛全直肠系膜切除术(TaTME)中，常规或选择性保留左结肠动脉(LCA)是一种兼顾安全性与肿瘤根治性的优化策略。通过对围手术期结局及肿瘤学结局的系统分析，保留 LCA 的核心价值体现在：显著降低术后并发症风险(尤以吻合口漏为核心)，且不损害肿瘤根治性及中期生存。这一结论基于对全球多中心队列研究、Meta 分析及前瞻性数据的整合，其科学性与临床适用性已获初步验证。

保留 LCA 的核心临床价值：并发症控制与肿瘤安全性平衡，且在特定人群的显著获益(代谢性疾病与新辅助治疗患者)，保留 LCA 的临床优势在特定亚组中尤为突出，体现了“个体化治疗”的核心逻辑。

基于现有证据，临床医生在制定 TaTME 手术方案时，应遵循“规范清扫前提下的个体化 LCA 处理”原则，具体需综合三方面评估：1) 肿瘤特征：对 cT1-3N0-1M0、肿瘤下缘距肛缘 ≥ 3 cm、无第 253 组淋巴结转移影像学证据(短径 < 1 cm)的患者，优先保留 LCA；对 cT4 或明确侵犯 IMA 根部者，可考虑高位结扎以确保根治性。2) 患者全身状况：对合并 2 型糖尿病(尤其合并微血管病变)、肥胖(BMI ≥ 30 kg/m²)、新辅助治疗后或低白蛋白血症(<30 g/L)等“吻合口高危因素”患者，强烈推荐保留 LCA 以降低并发症风险。3) 技术可行性：术者应通过术前 CTA 三维重建评估 LCA 解剖变异(如与 SMA/IMA 分叉关系、边缘动脉弓完整性)，结合术中吲哚菁绿(ICG)荧光显像实时监测吻合口血供，动态调整 LCA 处理策略。

尽管保留 LCA 的价值已获初步验证，其最佳适应症仍需更精准的定义。未来需通过多中心 RCT(如对比不同 LCA 处理策略的 5 年总生存率)、分子标志物(如 VEGF 表达预测血供代偿能力)及人工智能辅助决策模型(基于术中影像自动识别淋巴结转移风险)，进一步明确“谁该保留、何时保留”的科学边界。唯有如此，才能实现 TaTME 从“技术探索”到“标准化、个体化”的进阶，最终为患者带来“根治性、安全性、功能保留”的三重获益。

参考文献

- [1] 王振宇, 邹敏, 王得晨, 等. 经肛全直肠系膜切除术在中低位直肠癌中应用的现状及进展[J]. 中国普外基础与临床杂志, 2025, 32(7): 895-902.

- [2] 李珂璇, 肖毅. 对经肛全直肠系膜切除手术质量控制的思考[J]. 中华胃肠外科杂志, 2024, 27(6): 564-568.
- [3] 郭紫贤, 何泽玮, 钟世彪. 经肛全直肠系膜切除术在低位直肠癌中的应用进展[J]. 结直肠肛门外科, 2024, 30(3): 389-391, 396.
- [4] Hsu, C.C., Hsu, Y.J., Chern, Y.J., Jong, B., Liao, C., Hsieh, P., *et al.* (2023) Potential Short-Term Outcome Advantage of Low vs. High Ligation of Inferior Mesenteric Artery for Sigmoid and Rectal Cancer: Propensity Score Matching Analysis. *BMC Surgery*, **23**, Article No. 33. <https://doi.org/10.1186/s12893-023-01932-9>
- [5] Singh, D., Luo, J., Liu, X., Ma, Z., Cheng, H., Yu, Y., *et al.* (2017) The Long-Term Survival Benefits of High and Low Ligation of Inferior Mesenteric Artery in Colorectal Cancer Surgery: A Review and Meta-Analysis. *Medicine*, **96**, e8520. <https://doi.org/10.1097/md.00000000000008520>
- [6] Memar, S.A., Taylor, A.M., Ahuja, S., Daly, D.T. and Tan, Y. (2023) Rare Left Colic Artery Variation of the Gut Arterial System. *Folia Morphologica*, **82**, 198-204. <https://doi.org/10.5603/fm.a2021.0130>
- [7] 黄高文, 蒋洪朋, 姜可伟. 结直肠手术消化道重建术后缺血识别与干预[J]. 中国实用外科杂志, 2025(12): 1494-1500.
- [8] Karatay, E., Ekcı, B. and Javadov, M. (2020) Should Surgeons Evaluate the Anatomy of Drummond Marginal Artery and Riolan's Arch Preoperatively? *Surgical Technology International*, **37**, 102-106.
- [9] Li, B., Wang, J., Yang, S., Shen, J., Li, Q., Zhu, Q., *et al.* (2022) Left Colic Artery Diameter Is an Important Factor Affecting Anastomotic Blood Supply in Sigmoid Colon Cancer or Rectal Cancer Surgery: A Pilot Study. *World Journal of Surgical Oncology*, **20**, Article No. 313. <https://doi.org/10.1186/s12957-022-02774-0>
- [10] 张品经. 腹腔镜老年患者中低位直肠癌根治术中保留左结肠血管对吻合口的影响[D]: [硕士学位论文]. 大理: 大理大学, 2023.
- [11] Nayeri, M., Iskander, O., Tabchouri, N., Artus, A., Michot, N., Muller, O., *et al.* (2019) Low Tie Compared to High Tie Vascular Ligation of the Inferior Mesenteric Artery in Rectal Cancer Surgery Decreases Postoperative Complications without Affecting Overall Survival. *Anticancer Research*, **39**, 4363-4370. <https://doi.org/10.21873/anticancer.13605>
- [12] 姚宏伟, 张忠涛. 经腹及经肛全直肠系膜切除术吻合口漏发生的危险因素[J]. 中华胃肠外科杂志, 2018, 21(4): 378-383.
- [13] Penna, M., Hompes, R., Arnold, S., Wynn, G., Austin, R., Warusavitarne, J., *et al.* (2019) Incidence and Risk Factors for Anastomotic Failure in 1594 Patients Treated by Transanal Total Mesorectal Excision: Results from the International TaTME Registry. *Annals of Surgery*, **269**, 700-711. <https://doi.org/10.1097/sla.0000000000002653>
- [14] Wang, Y., Wang, Y., Zou, L., Deng, L., Wu, T., Liu, L., *et al.* (2022) Does the Level of Inferior Mesenteric Artery Ligation Affect Short-Term and Long-Term Outcomes of Patients with Sigmoid Colon Cancer or Rectal Cancer? A Single-Center Retrospective Study. *World Journal of Surgical Oncology*, **20**, Article No. 274. <https://doi.org/10.1186/s12957-022-02741-9>
- [15] Fan, D., Zhang, C., Li, X., Yao, C. and Yao, T. (2018) Evaluation of the Clinical Efficacy of Preserving the Left Colic Artery in Laparoscopic Resection for Rectal Cancer: A Meta-Analysis. *Molecular and Clinical Oncology*, **9**, 553-560. <https://doi.org/10.3892/mco.2018.1714>
- [16] Liu, J., Gong, Y., He, M., Zeng, X. and Liu, Y. (2020) Clinical Effect of Preservation or Nonpreservation of Left Colic Artery in Total Mesorectal Excision under Laparoscopy: A Meta-Analysis. *Gastroenterology Research and Practice*, **2020**, Article ID: 1958573. <https://doi.org/10.1155/2020/1958573>
- [17] Höer, J., Roegels, A., Prescher, A., Klosterhalfen, B., Töns, C. and Schumpelick, V. (2000) Schonung autonomer Nerven in der Rectumchirurgie Ergebnisse der Präparation an Leichen und fixierten Beckenpräparaten: Ergebnisse der Präparation an Leichen und fixierten Beckenpräparaten. *Der Chirurg*, **71**, 1222-1229. <https://doi.org/10.1007/s001040051206>
- [18] Liang, J., Huang, K., Lai, H., Lee, P. and Sun, C. (2007) Oncologic Results of Laparoscopic D3 Lymphadenectomy for Male Sigmoid and Upper Rectal Cancer with Clinically Positive Lymph Nodes. *Annals of Surgical Oncology*, **14**, 1980-1990. <https://doi.org/10.1245/s10434-007-9368-x>
- [19] 中华医学会外科学分会结直肠外科学组, 张忠涛. 中国直肠癌手术吻合口漏诊断、预防及处理专家共识(2019版)[J]. 中华胃肠外科杂志, 2019, 22(3): 201-206.
- [20] Li, X., Yuan, D., Zhang, P., Luo, C., Xie, X., Zhang, Y., *et al.* (2024) A Neuron-Mast Cell Axis Regulates Skin Microcirculation in Diabetes. *Diabetes*, **73**, 1728-1741. <https://doi.org/10.2337/db23-0862>
- [21] 邓凯, 张建立, 江秀丽, 等. 直肠癌前切除术后吻合口漏风险因素分析[J]. 中华胃肠外科杂志, 2018, 21(4): 425-430.
- [22] Seike, K., Koda, K., Saito, N., Oda, K., Kosugi, C., Shimizu, K., *et al.* (2006) Laser Doppler Assessment of the Influence of Division at the Root of the Inferior Mesenteric Artery on Anastomotic Blood Flow in Rectosigmoid Cancer Surgery.

- International Journal of Colorectal Disease*, **22**, 689-697. <https://doi.org/10.1007/s00384-006-0221-7>
- [23] Kuan, C., Chang, L., Ho, C., Tsai, C., Liu, Y., Huang, W., *et al.* (2025) Immunomodulatory Hydrogel Orchestrates Pro-Regenerative Response of Macrophages and Angiogenesis for Chronic Wound Healing. *Biomaterials*, **314**, Article ID: 122848. <https://doi.org/10.1016/j.biomaterials.2024.122848>
- [24] Wang, Y., Bai, M., Peng, Q., Li, L., Tian, F., Guo, Y., *et al.* (2024) Angiogenesis, a Key Point in the Association of Gut Microbiota and Its Metabolites with Disease. *European Journal of Medical Research*, **29**, Article No. 614. <https://doi.org/10.1186/s40001-024-02224-5>
- [25] Kinugasa, Y., Uehara, K., Yamaguchi, K., *et al.* (2025) Japanese Society for Cancer of the Colon and Rectum (JSCCR) Guidelines 2024 for the Treatment of Colorectal Cancer. *International Journal of Clinical Oncology*, 1-54.
- [26] 中华人民共和国国家卫生健康委员会. 中国结直肠癌诊疗规范(2023版)[J]. 中华消化外科杂志, 2023, 22(6): 667-698.
- [27] Yasuda, K., Kawai, K., Ishihara, S., Muro, K., Otani, K., Nishikawa, T., *et al.* (2016) Level of Arterial Ligation in Sigmoid Colon and Rectal Cancer Surgery. *World Journal of Surgical Oncology*, **14**, Article No. 99. <https://doi.org/10.1186/s12957-016-0819-3>
- [28] Zeng, H., Lan, Q., Li, F., Xu, D. and Lin, S. (2023) Comparison of the Short-Term and Long-Term Outcomes of Three Different Types of Inferior Mesenteric Artery Ligation in Left Colonic and Rectal Cancers: A Network Meta-Analysis. *Updates in Surgery*, **75**, 2085-2102. <https://doi.org/10.1007/s13304-023-01631-3>
- [29] Matsuda, K., Yokoyama, S., Hotta, T., Takifuji, K., Watanabe, T., Tamura, K., *et al.* (2017) Oncological Outcomes Following Rectal Cancer Surgery with High or Low Ligation of the Inferior Mesenteric Artery. *Gastrointestinal Tumors*, **4**, 45-52. <https://doi.org/10.1159/000477805>
- [30] 付正伟, 樊奇, 徐晶晶, 等. “以血管为中心入路保留左结肠动脉并 253 淋巴结清扫”在机器人全直肠系膜切除术中的近期疗效[J]. 中国医师杂志, 2025, 27(3): 451-455.
- [31] Lee, M.W., Park, S.S., You, K., Lee, D.E., Lee, D.W., Park, S.C., *et al.* (2024) Long-Term Clinical Outcomes after High and Low Ligations with Lymph Node Dissection around the Root of the Inferior Mesenteric Artery in Patients with Rectal Cancer. *Annals of Coloproctology*, **40**, 62-73. <https://doi.org/10.3393/ac.2023.00094.0013>
- [32] Titu, L.V., Tweedle, E. and Rooney, P.S. (2008) High Tie of the Inferior Mesenteric Artery in Curative Surgery for Left Colonic and Rectal Cancers: A Systematic Review. *Digestive Surgery*, **25**, 148-157. <https://doi.org/10.1159/000128172>
- [33] Hida, J. and Okuno, K. (2012) High Ligation of the Inferior Mesenteric Artery in Rectal Cancer Surgery. *Surgery Today*, **43**, 8-19. <https://doi.org/10.1007/s00595-012-0359-6>
- [34] Zhu, B., Wu, X., Wu, B., Pei, D., Zhang, L. and Wei, L. (2017) The Relationship between Diabetes and Colorectal Cancer Prognosis: A Meta-Analysis Based on the Cohort Studies. *PLOS ONE*, **12**, e0176068. <https://doi.org/10.1371/journal.pone.0176068>
- [35] Hajibandeh, S., Hajibandeh, S. and Maw, A. (2020) Meta-Analysis and Trial Sequential Analysis of Randomized Controlled Trials Comparing High and Low Ligation of the Inferior Mesenteric Artery in Rectal Cancer Surgery. *Diseases of the Colon & Rectum*, **63**, 988-999. <https://doi.org/10.1097/dcr.0000000000001693>
- [36] Vogel, J.D., Felder, S.I., Bhamra, A.R., Hawkins, A.T., Langenfeld, S.J., Shaffer, V.O., *et al.* (2022) The American Society of Colon and Rectal Surgeons Clinical Practice Guidelines for the Management of Colon Cancer. *Diseases of the Colon & Rectum*, **65**, 148-177. <https://doi.org/10.1097/dcr.0000000000002323>
- [37] Luo, W., Li, F., Qian, C., Lu, T., Xiao, Y., Xu, Z., *et al.* (2024) A Novel Technique for NO.253 Lymph Node Dissection and Left Colic Artery Preservation to Avoid Potential Postoperative Internal Hernia in Laparoscopic Radical Resection for Rectal Cancer. *BMC Surgery*, **24**, Article No. 202. <https://doi.org/10.1186/s12893-024-02492-2>
- [38] Zhang, H., Liu, S., Dong, B., Liu, J., Guo, X., Chen, G., *et al.* (2024) The Atlas of the Inferior Mesenteric Artery and Vein under Maximum-Intensity Projection and Three-Dimensional Reconstruction View. *Journal of Clinical Medicine*, **13**, Article No. 879. <https://doi.org/10.3390/jcm13030879>
- [39] Lan, K., Yang, H., Shu, S.L., Zhang, F.Q., Sun, C., Yu, X., *et al.* (2024) Effect of Left Colonic Artery Preservation on Perfusion at the Anastomosis in Rectal Cancer Surgery Evaluated with Intraoperative Ultrasound. *Techniques in Coloproctology*, **28**, Article No. 157. <https://doi.org/10.1007/s10151-024-03037-8>
- [40] Efetov, S.K., Zubayraeva, A.A., Serebnyakova, D.V., Mozharov, R.N., Saltovets, R.R. and Koziy, A.Y. (2024) Vascular-oriented D3 Lymph Node Dissection with Left Colic Artery Preservation for Distal Sigmoid Colon Cancer: A Variety of Techniques. *Techniques in Coloproctology*, **28**, Article No. 119. <https://doi.org/10.1007/s10151-024-03003-4>
- [41] Trastulli, S., Munzi, G., Desiderio, J., Cirocchi, R., Rossi, M. and Parisi, A. (2021) Indocyanine Green Fluorescence Angiography versus Standard Intraoperative Methods for Prevention of Anastomotic Leak in Colorectal Surgery: Meta-Analysis. *British Journal of Surgery*, **108**, 359-372. <https://doi.org/10.1093/bjs/znaa139>
- [42] Rossini, Z., Tropeano, M.P., Franzini, A., Bono, B.C., Raspagliesi, L., Fornari, M., *et al.* (2023) Minimally Invasive

Microsurgical Decompression of the Lumbar Spine Using a Novel Robotised Digital Microscope: A Preliminary Experience. *The International Journal of Medical Robotics and Computer Assisted Surgery*, **19**, e2498.
<https://doi.org/10.1002/rcs.2498>

- [43] Huang, X., Xiao, Z., Huang, Z. and Li, D. (2023) Laparoscopic D3 Lymph Node Dissection with Left Colic Artery and First Sigmoid Artery Preservation in Rectal Cancer. *World Journal of Surgical Oncology*, **21**, Article No. 77.
<https://doi.org/10.1186/s12957-023-02964-4>